

MARINHA DO BRASIL
ODONTOCLÍNICA CENTRAL DA MARINHA

**A UTILIZAÇÃO DO FLUXO DIGITAL NA REABILITAÇÃO
PROTÉTICA SOBRE IMPLANTE COMO ROTINA
ODONTOLÓGICA
RELATO DE CASO**

1ºTen (CD) Rodrigo Luís Felix Maia

Rio de Janeiro
2024

**A UTILIZAÇÃO DO FLUXO DIGITAL NA REABILITAÇÃO
PROTÉTICA SOBRE IMPLANTE COMO ROTINA
ODONTOLÓGICA
RELATO DE CASO**

RODRIGO LUÍS FELIX MAIA, CD

Orientadora: CF (CD) SILVANA PIZZINI MONTENEGRO

Monografia apresentada ao corpo docente da Odontoclínica Central da Marinha, como um dos requisitos para a obtenção do título de Especialista em Prótese Dentária.

Aprovada em de de 2024.

Orientador:

CF (CD) Silvana Pizzini Montenegro

Banca Examinadora:

CC (CD) Bruno Bitencourt Pereira

1T (RM2-CD) Andreia Miranda Spyrides

Ficha Catalográfica

FELIX MAIA, Rodrigo Luís
A Utilização Do Fluxo Digital Na Reabilitação Protética Sobre Implante Como Rotina Odontológica: relato de caso. Rio de Janeiro: OCM, 2024.

VI, 25f.

Monografia: Especialização em Prótese Dentária - Odontoclínica Central da Marinha - OCM, 2024.

1 Prótese dentária fixada por implante
3 Desenho assistido por computador

2 Implante dentário

I Título

II Monografia (Especialização – OCM)

DEDICO

À minha família, por ser minha base de apoio e minha amada esposa, por compartilhar e ajudar a superar os constantes desafios da vida.

AGRADECIMENTOS

Primeiramente gostaria de agradecer a minha família por me apoiar nos momentos de grande dificuldade da minha vida.

À minha esposa, Talita, por ser compreensiva neste ano de grandes decisões e desafios, sendo minha parceira em todos esses momentos.

À minha orientadora, Dra. Silvana, que proporcionou um novo estímulo na minha carreira acadêmica, despertando uma nova vontade de aprimoramento e crescimento profissional. Serei eternamente grato.

Ao Dr. Montenegro, que me cedeu o caso relatado, realizado com uma maestria sem igual. Muito obrigado pelos ensinamentos e dedicação.

Aos meus instrutores e amigos Dr. Tetzner e Dra. Maria Fernanda, um agradecimento pelos ensinamentos passados no curso, certamente o curso foi leve e proveitoso graças a capacidade e aplicação dos senhores.

As minhas companheiras do curso de Prótese Dentária, Amanda, Débora e Polastri, vocês foram essenciais nessa caminhada. Meu muito obrigado.

Por fim, aos meus queridos pacientes, que permitiram meu aprimoramento prático e desenvolvimento profissional.

“Cada dia um novo aprendizado. É assim que a gente cresce”

Nádsen Emanuel

ÍNDICE

	Página
1 RESUMO.....	6
2 INTRODUÇÃO.....	8
3 RELATO DO CASO.....	10
3.1 Comitê de ética.....	15
4 DISCUSSÃO.....	16
5 CONCLUSÃO.....	18
6 REFERÊNCIAS BIBLIOGRÁFICAS.....	19
7 ANEXOS.....	22
7.1 TCLE assinado pelo participante e pesquisador.....	22
7.2 Aprovação do Parecer consubstanciado do Comitê de Ética em Pesquisa.....	24

ARTIGO**A UTILIZAÇÃO DO FLUXO DIGITAL NA REABILITAÇÃO
PROTÉTICA SOBRE IMPLANTE COMO ROTINA
ODONTOLÓGICA
RELATO DE CASO**

The use of digital workflow in prosthetic implant rehabilitation as a dental routine

1T(CD) Rodrigo Luís Felix Maia¹

CC (CD) Alexandre Campos Montenegro²

CF (CD) Silvana Pizzini Montengro³

1 Aluno do Curso de Aperfeiçoamento em Prótese Dentária da Odontoclínica Central da Marinha, shadowrodrigo@hotmail.com

2 Chefe de clínica de Implantodontia da Odontoclínica Central da Marinha

3 Ajudante de clínica de Prótese Dentária da Odontoclínica Central da Marinha

RESUMO

O tratamento reabilitador utilizando a tecnologia CAD/CAM está cada vez mais presente no mercado odontológico e seu fluxo de trabalho ainda gera muitas dúvidas nos cirurgiões-dentistas. Sabe-se que a utilização desta tecnologia na reabilitação oral sobre dentes já é bem estabelecida, todavia a sua aplicação em casos complexos que envolvem implantes dentários continua um desafio clínico. Neste trabalho, realizou-se um relato de caso clínico com a confecção de quatro coroas de cerâmica, sendo duas sobre implante e duas sobre dente, empregando um fluxo de trabalho totalmente digital. Paciente do sexo feminino, 46 anos, procurou atendimento relatando queixa estética na região anterossuperior em relação ao formato e a cor. Foi sugerida a troca das coroas sobre implante dos elementos 11 e 21 e confecção de coroas de cerâmica pura nos elementos 12 e 22. Na fase de aquisição de imagens, foi utilizada a técnica do duplo fio retrator nos elementos dentários, enquanto nos implantes foram utilizados *scanposts* direto sobre implante. A abordagem foi integralmente digital até a finalização dos trabalhos cerâmicos monolíticos e maquiados. Como resultado, observou-se

a alta precisão, velocidade, estética e conforto alcançado pelo percurso aplicado. Concluiu-se que a técnica apresenta diversas vantagens, reduzindo a margem de erro nos laboratórios e promovendo resultados satisfatórios com alta previsibilidade.

Palavras-chave: Prótese Dentária Fixada por Implante; Implante dentário; Desenho Assistido por Computador

INTRODUÇÃO

O universo digital na implantodontia vem sendo cada vez mais utilizado e estudado, principalmente devido à confecção de coroas cerâmicas em um menor tempo clínico e de modo altamente preciso e seguro, graças a utilização do sistema CAD/CAM (*Computer-aided design* [CAD] e *Computer-aided manufacturing* [CAM]). Trabalhos realizados dentro de um fluxo totalmente digital utilizando restaurações sobre implante e cerâmicas monolíticas, a literatura relata resultados animadores até mesmo para pacientes exigentes.^{1, 2, 3}

O planejamento e a execução do tratamento reabilitador sobre implante através do fluxo digital acabam garantindo muitas vantagens, sobretudo no conforto operatório e pós-operatório do paciente, pois não envolve etapas de moldagem, com utilização de materiais comumente apontados como desagradáveis, além da excelente previsibilidade cirúrgica e protética. Estudos realizados apontam ainda uma redução do número de consultas para finalização de uma reabilitação protética e uma maior estabilidade dos tecidos moles peri-implantares.^{4, 5, 6}

Os pilares de escaneamento (*scanposts*) são responsáveis por realizar a transferência do posicionamento dos implantes de maneira digital, sendo componentes indispensáveis no fluxo de trabalho digital e na precisão das peças protéticas. Uma atenção especial deve ser voltada para a sua utilização de maneira correta, já que existe uma ampla variação de formato, tipo e forma de utilização, dependendo do escâner ou empresa utilizada. Arelado a eles, a constante evolução dos softwares de captura certamente resultará no aumento da velocidade e da precisão dos escaneamentos.^{7, 8, 9}

Em uma revisão sistemática para avaliar as características ideais dos pilares de escaneamento intraoral e sua influência na precisão de uma impressão, não houve uma padronização por parte das empresas na produção desses componentes, levando a projetos variados no mercado. Certamente, mais estudos clínicos voltados para sua geometria são necessários ainda que se apresentem devidamente funcionais e dinâmicos para aquilo o qual se propõem.¹⁰

É notório que a confecção de próteses sobre implante cerâmicas pela metodologia digital, em detrimento da analógica, traz consigo a dúvida da capacidade

mecânica dos sistemas cerâmicos utilizados. Em estudos associando coroas unitárias em dissilicato de lítio monolítico sobre implante, prensadas ou fresadas, aparafusadas ou cimentadas em pilares a base de titânio não foram observadas falhas significativas no envelhecimento simulado de 5 anos. No entanto, mais ensaios clínicos são necessários para confirmação dos resultados. Existe uma tendência do mercado para a utilização das restaurações monolíticas devido principalmente ao desenvolvimento de novas microestruturas.^{11, 12}

Dessa forma, o caso clínico descrito a seguir tem por objetivo mostrar o passo a passo da confecção de coroas protéticas sobre implante na região de incisivos centrais superiores de maneira simples e precisa realizadas no fluxo digital.

RELATO DO CASO

Paciente do sexo feminino, feoderma, 46 anos, gozando de boa saúde geral, compareceu à Clínica de Implantodontia da Odontoclínica Central de Marinha relatando queixa estética na região dos incisivos superiores (figura 1), nos quesitos cor e formato. Na anamnese, foi informado que eles já haviam sido reabilitados anteriormente, sendo os incisivos centrais com coroas cerâmicas e os laterais com resinas compostas extensas, porém com um resultado estético insatisfatório segundo relato da paciente.

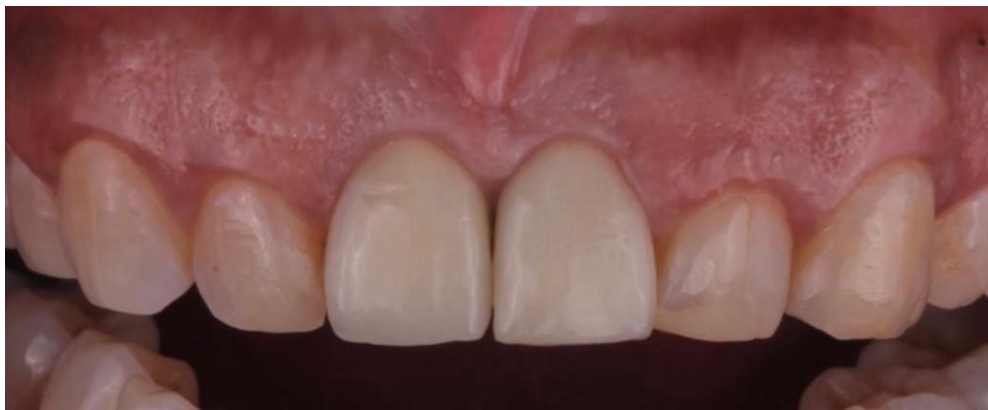

Figura 1 – Fotografia inicial.

Durante análise clínica e radiográfica, observou-se estruturas ósseas íntegras e boa osteointegração dos implantes dentários (Nobel MKIII- 3,3x15mm) (Figura 2), desse modo houve necessidade de intervenção apenas na parte protética das coroas dos elementos 11 e 21 e inclusão dos elementos 12 e 22 na reabilitação, devido as extensas restaurações em resina composta deficientes, com o objetivo de obter um resultado mais harmonioso. O Termo de Consentimento Livre foi esclarecido (TCLE) foi devidamente lido e assinado pela paciente (Anexo 1).

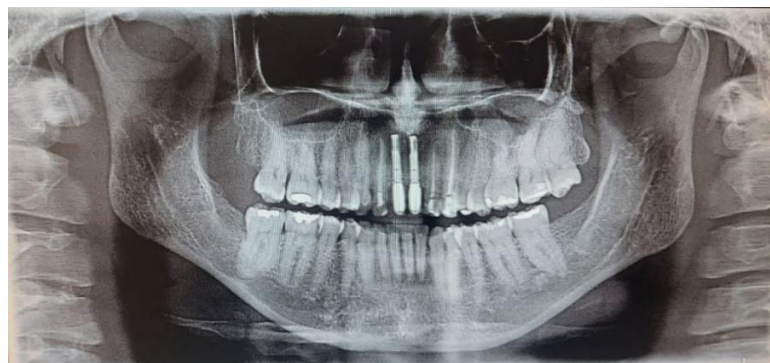

Figura 2 – Radiografia inicial.

Inicialmente, procedeu-se o escaneamento dos arcos com a Omnicam do sistema Cerec AC software versão 4.6 (Dentsply Sirona, Erlangen, Alemanha) e tomada fotográfica inicial (frontal sorrindo, frontal repouso, doze horas, perfil direita em repouso e perfil direita sorrindo) (Figura 3), realizada com auxílio de uma câmera fotográfica Canon DSLR, lente macro 100mm e estúdio fotográfico. As imagens foram enviadas para o laboratório Centrolab, solicitando a reanatomização dos 4 incisivos no enceramento digital e impressão do modelo.

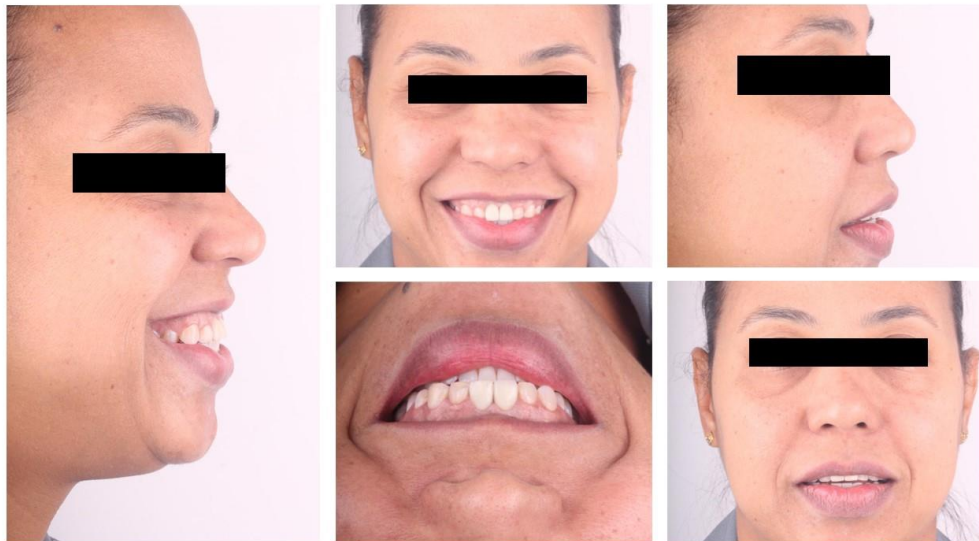

Figura 3 – Tomada fotográfica inicial.

Sobre o modelo foi realizada uma muralha em silicone de adição Futura AD (DFL, Rio de Janeiro, Brasil). Na consulta seguinte foi executada a realização do *mockup* (ensaio restaurador) com resina Bisacrílica da Primma Art (FGM, Santa Catarina, Brasil) para conferência e aprovação da anatomia. Foi devidamente aprovada pela paciente.

As coroas de cerâmica dos elementos 11 e 21, por serem cimentadas, foram removidas com o auxílio de uma broca transmetal (Angelus, Paraná, Brasil), restando apenas o pilar tibase posicionado, que foi mantido para realização do provisório sobre ele. Procedeu-se então a remoção das resinas deficientes dos elementos 12 e 22, no entanto o remanescente apresentava-se bastante fragilizado e com pouca estrutura para uma nova restauração direta em resina composta. Portanto, optou-se pelo preparo do tipo coroa total para ambos e reabilitação protética com coroas cerâmicas, visando a uma melhor integração estética com os incisivos centrais que também seriam coroas cerâmicas. Foi realizado com broca diamantada tronco-cônica de

extremo arredondado (Figura 4) (Referência 4138F, KG Sorensen, São Paulo, Brasil). Em seguida, procedeu-se a confecção dos provisórios em resina bisacrílica da Primma Art (FGM, Santa Catarina, Brasil) dos 4 elementos unidos e com o auxílio da muralha do enceramento, facilitando o procedimento. A cimentação provisória foi realizada com Temp Cem NE (Vigodent, Rio de Janeiro, Brasil).

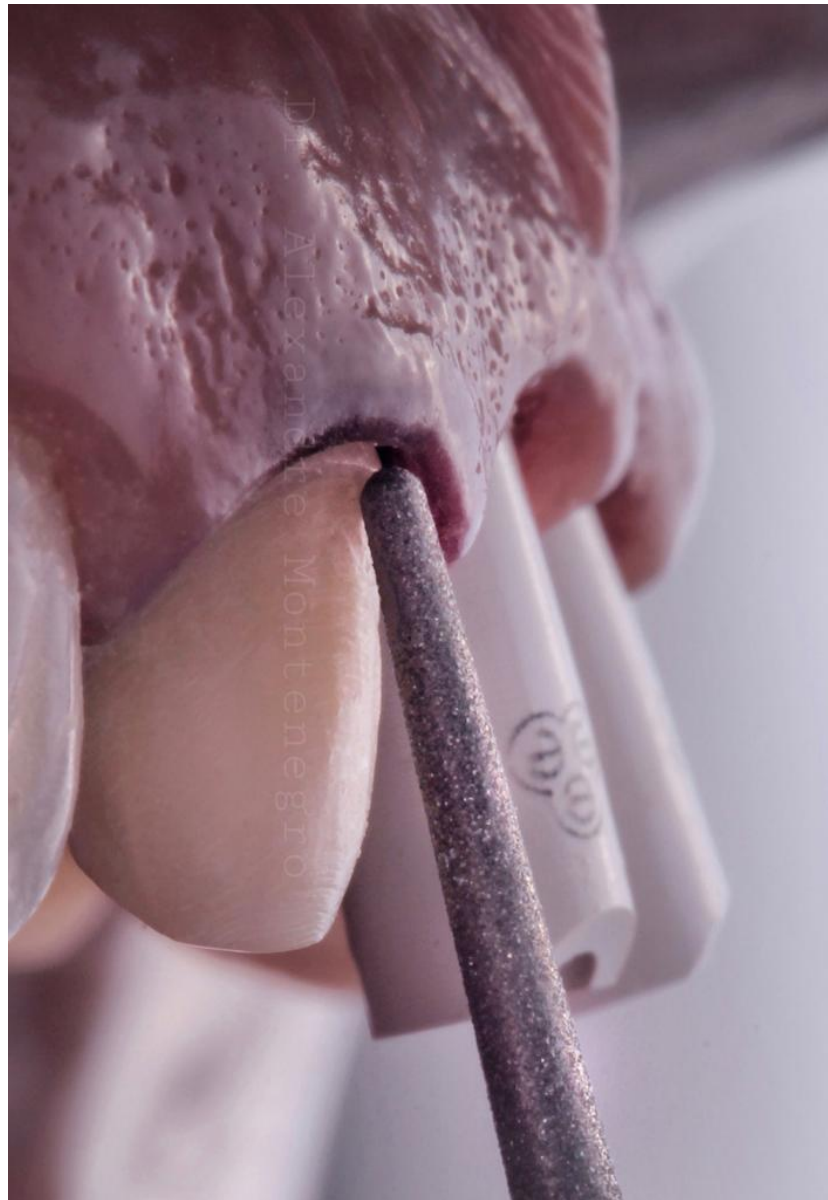


Figura 4 – Preparos dentários.

Posteriormente, realizou-se o escaneamento com as coroas ainda posicionadas para cópia do perfil gengival presente. Foi feito com a Omnicam do sistema Cerec AC software versão 4.6 (Dentsply Sirona, Erlangen, Alemanha). Após

a captura e remoção do provisório, houve necessidade de afastamento gengival com uso dos fios retratores 00 e 0 da Ultrapak (Ultradent, Utah, Estados Unidos) nos incisivos laterais para permitir uma correta cópia da margem, seguido do posicionamento dos pilares de escaneamento da empresa EFF (São Paulo, Brasil), compatíveis com a plataforma do implante da NOBEL BIO CARE e que foram instalados com torque de 10N (recomendação do fabricante).

Um novo escaneamento da região almejada foi realizado para captura da posição dos implantes e preparos dos laterais. A seleção de cor (Figura 5) foi realizada com auxílio de uma câmera fotográfica Canon DSLR, lente macro 100mm e estúdio fotográfico. Os arquivos foram sobrepostos digitalmente no programa e exportados em STL e enviados para laboratório externo (Centrolab). O desenho das peças foi realizado com base no enceramento que foi previamente realizado, através do escaneamento em laboratório e integração no software para desenho Exocad.

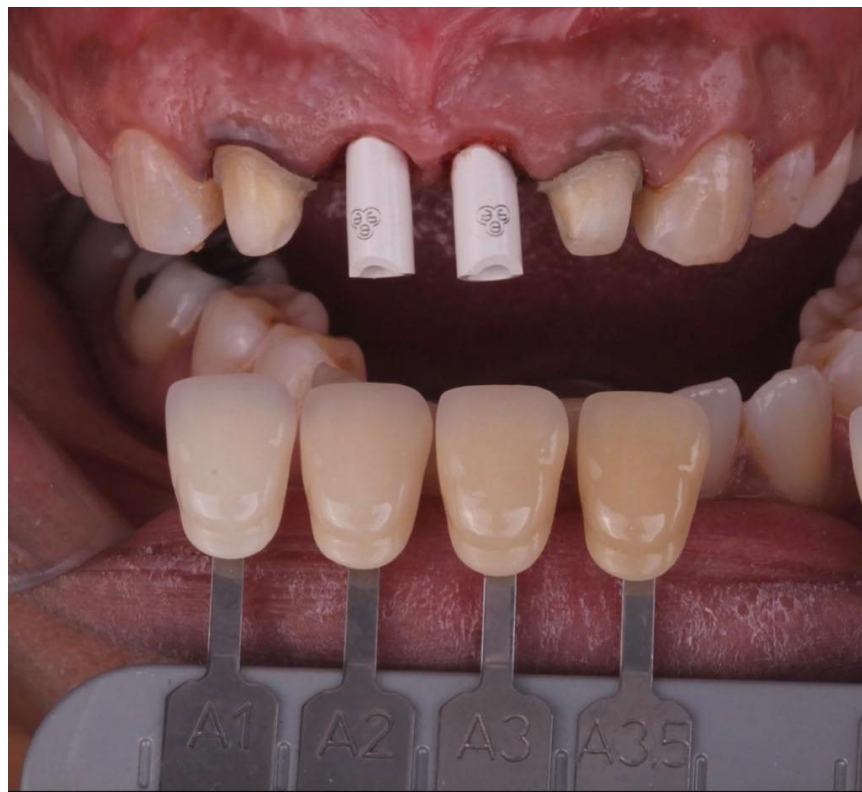

Figura 5 – Preparos dentários com afastamento gengival; pilares de escaneamento em posição; tomada de cor.

O componente Tibase da empresa EFF Dental Componentes (Lapa, São Paulo, Brasil) foi utilizado como intermediário (pilar) na reabilitação dos incisivos centrais pois é o responsável pela conexão de coroas monolíticas em cerâmica pura

ao implante. Optou-se pela personalização de um pilar em zircônia do Disco CAD/CAM Ceramill (Amanngirrbach, Koblach, Áustria) para permitir a realização de uma prótese cimentada já que os laterais são coroas sobre dente. A fresadora Ceramill de 5 eixos (Amanngirrbach, Koblach, Áustria) foi responsável pela produção do pilar personalizado em zircônia e das coroas totais em cerâmica pura. O bloco CAD/CAM IPS E.max Cerec Inlab HT reforçado por dissilicato de lítio (Ivoclar Vivadent, Zurique, Suíça) na cor A2 (escala vita classical) foi a cerâmica escolhida por sua resistência e estética já consolidadas na literatura. Uma leve maquiagem com Ivocolor shade (Ivoclar Vivadent, Zurique, Suíça), foi realizada em toda a face vestibular para redução do valor.

A prova das peças em boca foi realizada e não houve necessidade de ajustes. Procedeu-se primeiramente a cimentação com cimento resinoso Setpp (SDI, Austrália) do pilar de zircônia no tibase a qual foi devidamente instalada com torque de 30N (recomendação do fabricante), não havendo necessidade de condicionamento, já que o pilar vem preparado de fábrica para cimentação. O condicionamento da cerâmica foi feito com ácido fluorídrico 10% da Condac Porcelana (FGM, Santa Catarina, Brasil) durante 20 segundos, jato de água por 1 minuto, secagem com jato de ar, aplicação do silano prosil (FGM, Santa Catarina, Brasil) durante 1 minuto e nova secagem durante 5 segundos, para a então realização da cimentação das coroas com cimento resinoso Setpp (SDI, Austrália) dos 4 incisivos. (Figura 6).

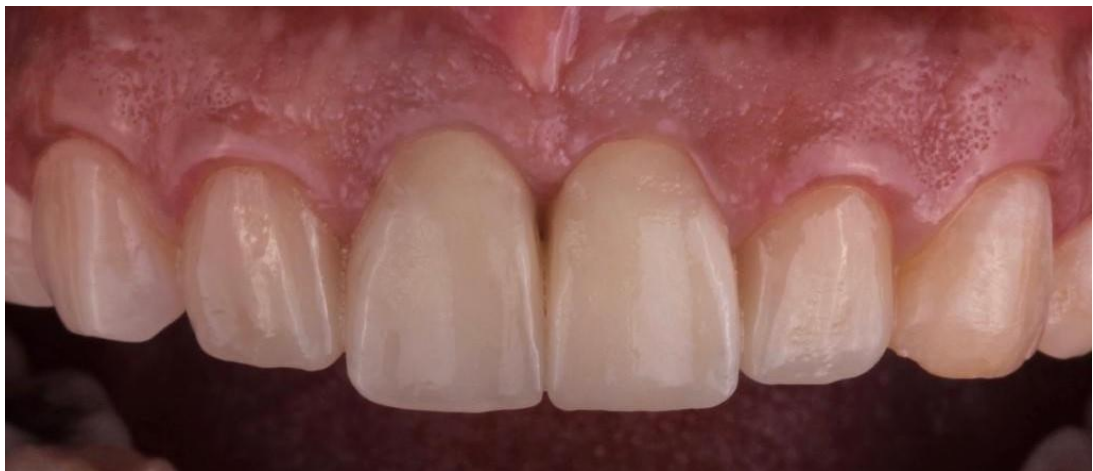

Figura 6 – Vista frontal das coroas cimentadas.

Foi notório o resultado estético alcançado com a troca das cerâmicas e o envolvimento dos incisivos laterais. Paciente explicitou seu contentamento imediato e

foi devidamente orientada em relação aos cuidados e manutenções necessárias para a longevidade dos trabalhos (Figura 7).

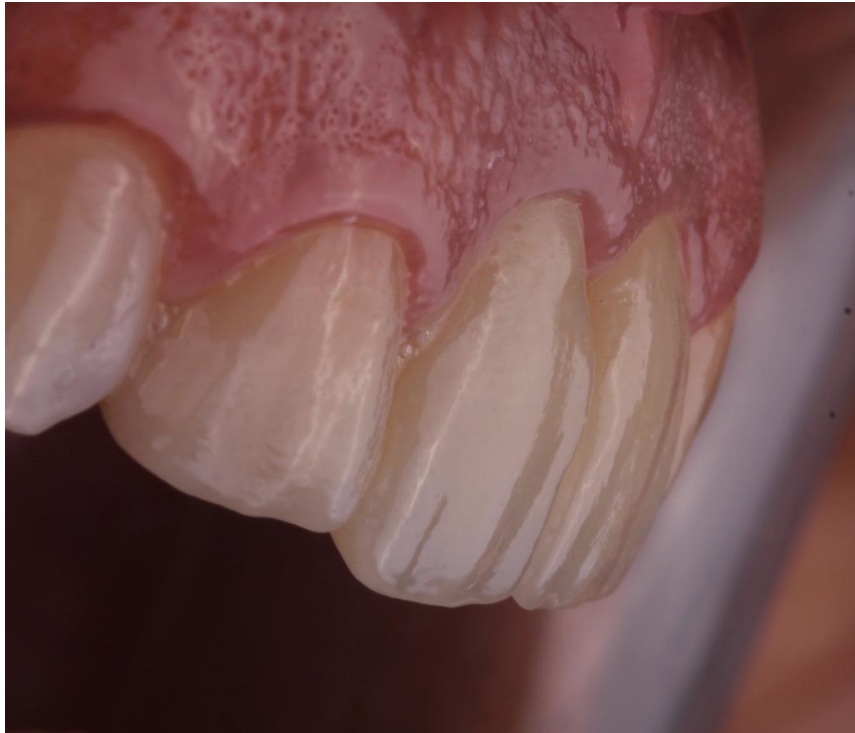

Figura 7 – Vista lateral das coroas cimentadas.

Comitê de ética

Este relato foi aprovado pelo Comitê de Ética credenciado junto ao Conselho Nacional de Saúde. Número 76552723.6.0000.5256.

DISCUSSÃO

As capturas em arcos totais comumente são mais desafiadoras que as parciais, em uma análise da digitalização de um arco completo em comparação com o realizado de maneira convencional (com silicones de alta precisão), os posicionamentos dos implantes encontrados estão dentro do limite clinicamente aceitável, sem diferença estatisticamente significativa, o que corrobora o seu emprego de modo seguro. Porém, é necessário avaliar a precisão dos arquivos gerados pela técnica de escaneamento, para que sua utilização seja estimulada.¹³

Em contrapartida, a facilidade clínica da técnica e a comodidade em pequenos espaços protéticos permite uma transição simples para o dentista, ainda que este tenha pouca experiência no meio digital. A utilização de coroas implantossuportadas em cerâmica monolítica dentro do fluxo digital parece fornecer uma abordagem de tratamento viável e simples para reabilitações unitárias. Na comparação da precisão e eficiência entre fluxos de trabalho direto (uso do escâner) e indireto (moldagem convencional) em situações de edentulismo parcial com 2 implantes, o direto foi mais preciso e eficiente, o que favoreceu a abordagem no relato descrito.^{14, 15}

A técnica de escaneamento intraoral mostrou-se mais rápida que a moldagem convencional, independentemente de ter sido realizada em casos de arcadas parciais ou totais. Ela pode melhorar a experiência do paciente devido a conforto geral trazido por ele e ainda fornece resultados confiáveis.^{4, 16} Apesar de não haver diferenças significativas na precisão das restaurações em ambas as técnicas de captura, as percepções dos participantes e estudantes do escaneamento intraoral foram significativamente melhores que a das convencionais.¹⁷

Certamente, o componente responsável por levar com precisão a posição correta do implante para dentro do software de desenho é fundamental para o sucesso da reabilitação protética. Em estudos comparativos relacionando diferentes geometrias dos pilares de escaneamento e tipos de escâneres mais utilizados, foi possível identificar alterações significativas na precisão. Estruturas mais planas e simples são sugeridas pois foram associadas a desvios significativamente menores nas impressões digitais, o que motivou a escolha do pilar da EFF Dental Componentes (Lapa, São Paulo, Brasil) para o caso descrito devido ao seu projeto simplista. A variação do torque não teve efeito consistente em todos os sistemas.^{18, 19}

Uma questão de extrema importância é o fluxo de escaneamento a ser adotado para uma cópia precisa do perfil gengival alcançado na fase provisória. A estratégia empregada pode variar, dependendo do tipo do escâner e da situação apresentada, podendo influenciar diretamente na precisão da digitalização. Estudos divergem, expondo resultados melhores com escaneamentos em uma etapa, enquanto outros realizam sobreposições digitais eficazes e precisas. A captura fiel do perfil de emergência pode ser crucial para um resultado harmonioso, principalmente em regiões mais estéticas.^{20, 21, 22, 23, 24}

Para uma constante evolução, o desenvolvimento de novos materiais e o aperfeiçoamento de técnicas de escaneamento devem ser amplamente estimuladas e só tendem a trazer benefícios. A técnica que utiliza um pilar de cicatrização combinado com o corpo de escaneamento reduz o número de consultas clínicas e permite ainda que os tecidos moles peri-implantares formem um perfil de emergência adequado sem a remoção do pilar de cicatrização até a entrega do trabalho definitivo, reduzindo eventuais complicações causadas pela remoção e inserção dos componentes.²⁵

O caso descrito abordou a substituição de restaurações protéticas já existentes, com o tecido gengival ao redor do implante já maduro, ou seja, não houve a necessidade de um condicionamento gengival prévio a confecção do trabalho, o que resultaria num aumento do tempo de tratamento. Foi realizado por um profissional experiente a habituado ao fluxo de trabalho do sistema CEREC, o que não é uma realidade para a grande maioria dos cirurgiões-dentistas no Brasil. Sendo assim, uma simplificação ou padronização do fluxo de trabalho por parte das empresas responsáveis pela fabricação dos sistemas seria de grande valia e novos estudos abrangendo o tempo de tratamento total em casos envolvendo a necessidade de grandes manipulações teciduais.

CONCLUSÃO

Frente ao caso clínico exposto, é possível inferir que a implementação do fluxo de trabalho digital para a confecção de coroas totais anteriores sobre implante no âmbito da odontologia possui ampla viabilidade para a sua utilização como rotina. Toda alteração gera receio por parte do profissional habituado a uma determinada técnica, pois leva a necessidade de aperfeiçoamento, adaptação e aprendizado. No entanto, a sua aplicação resulta em maior autonomia clínica, redução do número de consultas e redução de custos.

REFERÊNCIAS BIBLIOGRÁFICAS

- 1- Michelinakis G, Apostolakis D, Kamposiora P, Papavasiliou G, Özcan M. The direct digital workflow in fixed implant prosthodontics: a narrative review. *BMC Oral Health*. 2021 Jan 21;21(1):37.
- 2- Fernandez CSS, Malta LPF, Michelin MMM, Telles DM, Cerâmicas Felspáticas em dentes posteriores pela técnica CAD/CAM: Um revisão de literatura. *Rev Nav Odontol*. 2022; 49(1): 50-54.
- 3- Guichet DL. Digital Workflows in the Management of the Esthetically Discriminating Patient. *Dent Clin North Am*. 2019 Apr;63(2):331-344.
- 4- Joda T, Ferrari M, Gallucci GO, Wittneben JG, Brägger U. Digital technology in fixed implant prosthodontics. *Periodontol 2000*. 2017 Feb;73(1):178-192.
- 5- Kouveliotis G, Tasopoulos T, Karoussis I, Silva NR, Zoidis P. Complete denture digital workflow: Combining basic principles with a CAD-CAM approach. *J Prosthet Dent*. 2022 Apr;127(4):550-555.
- 6- Baldi D, Colombo J, Motta F, Motta FM, Zillio A, Scotti N. Digital vs. Freehand Anterior Single-Tooth Implant Restoration. *Biomed Res Int*. 2020 Oct 22; 2020:4012127.
- 7- Mizumoto RM, Yilmaz B. Intraoral scan bodies in implant dentistry: A systematic review. *J Prosthet Dent*. 2018 Sep;120(3):343-352.
- 8- Gracis S, Appiani A, Noè G. Digital workflow in implant prosthodontics: The critical aspects for reliable accuracy. *J Esthet Restor Dent*. 2023 Jan;35(1):250-261.
- 9- Cho WT, Bae EB, Ahn JJ, Huh JB. Cordless digital workflow for scanning implant-supported prostheses at the abutment level: A dental technique. *J Prosthet Dent*. 2020 Oct;124(4):428-430.
- 10- Pachiou A, Zervou E, Tsirogiannis P, Sykaras N, Tortopidis D, Kourtis S. Characteristics of intraoral scan bodies and their influence on impression accuracy: A systematic review. *J Esthet Restor Dent*. 2023 Jun 28.
- 11- Silva LHD, Lima E, Miranda RBP, Favero SS, Lohbauer U, Cesar PF. Dental ceramics: a review of new materials and processing methods. *Braz Oral Res*. 2017 Aug 28;31(suppl 1):e58.
- 12- Spitznagel FA, Bonfante EA, Vollmer F, Gierthmuehlen PC. Failure Load of Monolithic Lithium Disilicate Implant-Supported Single Crowns Bonded to Ti-base Abutments versus to Customized Ceramic Abutments after Fatigue. *J Prosthodont*. 2022 Feb;31(2):136-146.
- 13- Paspaspyridakos P, De Souza A, Finkelman M, Sicilia E, Gotsis S, Chen YW, Vazouras K, Chochlidakis K. Digital vs Conventional Full-Arch Implant Impressions: A

Retrospective Analysis of 36 Edentulous Jaws. *J Prosthodont.* 2023 Apr;32(4):325-330.

14- Joda T, Brägger U. Complete digital workflow for the production of implant-supported single-unit monolithic crowns. *Clin Oral Implants Res.* 2014 Nov;25(11):1304-1306.

15- Abou-Ayash S, Mathey A, Gäumann F, Mathey A, Donmez MB, Yilmaz B. In vitro scan accuracy and time efficiency in various implant-supported fixed partial denture situations. *J Dent.* 2022 Dec;127:104358.

16- Siqueira R, Galli M, Chen Z, Mendonça G, Meirelles L, Wang HL, Chan HL. Intraoral scanning reduces procedure time and improves patient comfort in fixed prosthodontics and implant dentistry: a systematic review. *Clin Oral Investig.* 2021 Dec;25(12):6517-6531.

17 – Seth C, Bawa A, Gotfredsen K. Digital versus conventional prosthetic workflow for dental students providing implant-supported single crowns: A randomized crossover study. *J Prosthet Dent.* 2023 May 11:S0022-3913(23)00227-5.

18- Tan JZH, Tan MY, See Toh YL, Wong KY, Tan KBC. Three-dimensional positional accuracy of intraoral and laboratory implant scan bodies. *J Prosthet Dent.* 2022 Oct;128(4):735-744.

19- Meneghetti PC, Li J, Borella PS, Mendonça G, Burnett LH Jr. Influence of scanbody design and intraoral scanner on the trueness of complete arch implant digital impressions: An in vitro study. *PLoS One.* 2023 Dec 19;18(12):e0295790.

20- Motel C, Kirchner E, Adler W, Wichmann M, Matta RE. Impact of Different Scan Bodies and Scan Strategies on the Accuracy of Digital Implant Impressions Assessed with an Intraoral Scanner: An In Vitro Study. *J Prosthodont.* 2020 Apr;29(4):309-314.

21- Giglio GD, Giglio AB, Tarnow DP. A Paradigm Shift Using Scan Bodies to Record the Position of a Complete-Arch of Implants in a Digital Workflow. *Int J Periodontics Restorative Dent.* 2023 Aug 8.

22- Ntovas P, Spanopoulou M, Martin W, Sykaras N. Superimposition of intraoral scans of an edentulous arch with implants and implant-supported provisional restoration, implementing a novel implant prosthetic scan body. *J Prosthodont Res.* 2023 Jul 31;67(3):475-480.

23- Marinis A, Papaspyridakos P, Sicilia E, Bernandes SR, Touloumi F, Chochlidakis K, Weber HP. Digital Workflow for Double Complete Arch Zirconia Prostheses Utilizing a Novel Scan Body. *J Prosthodont.* 2022 Jan;31(1):4-8.

24- Papaspyridakos P, Mariano A, De Souza A, Kotina E, Kudara Y, Kang K. Digital Workflow With a Triple Scanning Technique for Implant Rehabilitation in the Esthetic Zone. *Compend Contin Educ Dent.* 2020 Oct;41(9):e5-e9.

25- Yilmaz B, Abou-Ayash S. A digital intraoral implant scan technique using a combined healing abutment and scan body system. *J Prosthet Dent.* 2020 Feb;123(2):206-209.

ANEXOS

Anexo 1 - TCLE - Termo e consentimento livre e esclarecido assinado pelo participante e pesquisador



MARINHA DO BRASIL
ODONTOCLÍNICA CENTRAL DA MARINHA

TERMO DE CONSENTIMENTO LIVRE E ESCLARECIDO

O Sr(a) está sendo convidado(a) a participar como voluntário do estudo de caso intitulado “A Utilização do fluxo digital chairside na reabilitação protética sobre implante como rotina odontológica: Relato de Caso”, que tem como objetivos relatar o tratamento reabilitador com próteses sobre implante e dente através do fluxo digital integral. A Sra foi selecionada, pois apresenta o requisito para inclusão, que é realização do tratamento protético sobre implante totalmente pelo fluxo digital. A pesquisa se justifica devido observação de casos cada vez mais frequentes e por utilizar uma técnica de grande conforto, rapidez, relativa redução do custo de produção, de forma simples e eficaz. Sua participação não é obrigatória e a qualquer momento poderá desistir de participar e retirar seu consentimento, em qualquer fase do estudo. Sua recusa não trará prejuízo em sua relação com o pesquisador, nem com a instituição.

Sua participação na pesquisa consistirá em autorizar o acesso para tratamento reabilitador protético dos incisivos superiores, realizados totalmente pelo fluxo de trabalho digital através de escaneamento intra-oral e utilização de componentes protéticos apropriados, bem como as informações relevantes coletadas durante anamnese e no prontuário, fotografias intra e extra orais de antes, durante e depois do tratamento realizado e exames radiográficos para elaboração do relato de caso.

As informações obtidas serão confidenciais e asseguramos o sigilo sobre sua participação. Os dados não serão divulgados de forma a possibilitar sua identificação. Além disso, as informações coletadas a partir deste conjunto de elementos poderão ser divulgadas em eventos e/ou revistas científicas.

Os riscos relacionados com sua participação são baixos, podendo envolver algum problema relacionado a prótese, como soltura, fratura e problemas periodontais, que podem ir desde uma perda óssea local até a perda do implante.

Os benefícios resultantes da participação na pesquisa serão exclusivamente indiretos, uma vez que contribuirá cientificamente para o aumento do conhecimento do assunto estudado, e, poderá beneficiar futuros pacientes com desenvolvimento de novas pesquisas e propostas terapêuticas.

Não está previsto nenhum tipo de pagamento pela sua participação neste relato de caso e a sra não terá nenhum custo com respeito aos procedimentos envolvidos. Esta pesquisa não envolve custos extras, pois trata-se de um relato de caso e não impacta de forma alguma o seu tratamento ou acompanhamento pela clínica onde ocorreu o atendimento.

Em caso de complicações, previstas ou não, relacionadas a esta pesquisa a Sra possui a garantia de indenização diante de eventuais gastos ou prejuízos.

A Sra receberá uma via deste termo onde consta o telefone/e-mail e endereço institucional do pesquisador responsável, podendo tirar suas dúvidas e sua participação, agora ou a qualquer momento no decorrer da pesquisa.

Nome do Pesquisador Responsável: Rodrigo Luis Felix Maia

Endereço Institucional: Odontoclínica Central da Marinha, Primeiro Distrito Naval, Praça Barão de Ladário, I, Centro, CEP 20091-00 - Rio de Janeiro, RJ.

Telefone: (21) 2104-6600

Email:

Caso haja dificuldade de contato com o pesquisador, a Sra pode procurar o Comitê de Ética em Pesquisa do Hospital Naval Marcílio Dias, no endereço Rua Cesar Zama, 185, Instituto de Pesquisas Biomédicas - Lins de Vasconcelos Rio de Janeiro, CEP 20725-090, telefone (21) 2599-5450. E-mail: hnmmd.cep@marinha.mil.br.

Estou ciente de que poderei retirar o meu consentimento a qualquer momento, antes ou mesmo durante a realização do trabalho, sem necessidade de apresentar justificativas e, também, sem prejuízo ou perda de qualquer benefício que possa ter adquirido.

Declaro que, recebi uma via deste termo e após convenientemente esclarecido e ter entendido o que me foi explicado, estou ciente do inteiro teor deste Termo de Consentimento Livre e Esclarecido e de acordo em participar da pesquisa.

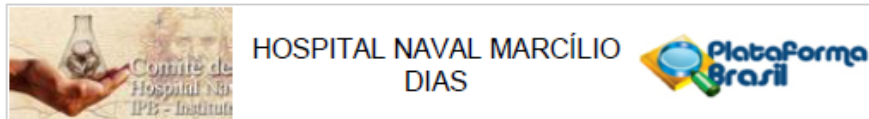
Rio de Janeiro, 27 de outubro de 2023.

Jackeline Alves Sousa
Assinatura do participante da pesquisa ou responsável legal

Rodrigo Luis Maia
Assinatura do pesquisador
(carimbo ou nome legível)

Dr. Rodrigo Luis Felix Maia
Cirurgião Dentista
CRO - RJ 37769

Anexo 2 - Aprovação do Parecer consubstanciado do Comitê de Ética em Pesquisa



PARECER CONSUBSTANCIADO DO CEP

DADOS DO PROJETO DE PESQUISA

Título da Pesquisa: A UTILIZAÇÃO DO FLUXO DIGITAL CHAIRSIDE NA REABILITAÇÃO PROTÉTICA SOBRE IMPLANTE COMO ROTINA ODONTOLÓGICA

Pesquisador: RODRIGO LUIS FELIX MAIA

Área Temática:

Versão: 2

CAAE: 76552723.6.0000.5256

Instituição Proponente: COMANDO DA MARINHA

Patrocinador Principal: Financiamento Próprio

DADOS DO PARECER

Número do Parecer: 6.638.327

Apresentação do Projeto:

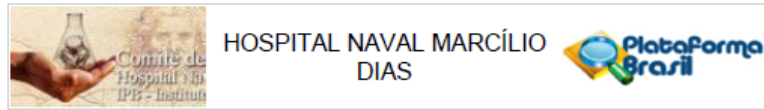
As informações contidas nos campos "Apresentação do Projeto", "Objetivo da Pesquisa" e "Avaliações dos Riscos e Benefícios" foram obtidas dos documentos contendo as Informações Básicas da Pesquisa (PB_INFORMAÇÕES_BÁSICAS_DO_PROJETO_2258243 de 27/12/2023) e do Projeto Detalhado.

Apresentação do Projeto – Relato de caso

Resumo –

O tratamento utilizando a tecnologia CAD/CAM está cada vez mais dominando o mercado odontológico e seu fluxo de trabalho ainda gera muitas dúvidas nos cirurgiões-dentistas por todo o País. Sabe-se que corpos de escaneamento associados ao escaneamento intra-oral permitem o emprego de um fluxo de trabalho inteiramente digital. Desse modo, este trabalho apresenta um caso clínico da confecção de 2 coroas sobre implante e 2 facetas empregando um fluxo de trabalho digital na íntegra. Paciente do sexo feminino, 46 anos, procurou atendimento relatando queixa estética na região anterossuperior em relação ao formato e a cor. Foi sugerida a troca das coroas sobre implante dos elementos 11 e 21 e confecção de laminados cerâmicos nos elementos 12 e 22. Para a captura da posição dos implantes foi utilizado um corpo de escaneamento e para a

Endereço: Rua Cezar Zama nº 185
Bairro: Lins de Vasconcelos **CEP:** 20.725-090
UF: RJ **Município:** RIO DE JANEIRO
Telefone: (21)2599-5452 **Fax:** (21)2599-5452 **E-mail:** hnmd.cep@marinha.mil.br



Continuação do Parecer: 6.638.327

Considerações Finais a critério do CEP:

Faz-se necessário apresentar a este CEP via Plataforma Brasil, RELATÓRIO SEMESTRAL ATÉ O TÉRMINO DA PESQUISA, com o primeiro relatório previsto para JULHO de 2024. Todavia, se realizada num período menor, deverá ser apresentado relatório final, assim como este Comitê deverá ser informado sobre fatos relevantes que alterem o curso normal do estudo. Caso o projeto venha a ser interrompido, haverá necessidade de justificativa do pesquisador.

Este parecer foi elaborado baseado nos documentos abaixo relacionados:

Tipo Documento	Arquivo	Postagem	Autor	Situação
Informações Básicas do Projeto	PB_INFORMACOES_BASICAS_DO_PROJETO_2258243.pdf	27/12/2023 18:17:49		Aceito
Projeto Detalhado / Brochura Investigador	Projeto_modificado.docx	27/12/2023 18:15:12	RODRIGO LUIS FELIX MAIA	Aceito
Folha de Rosto	Folha_de_rosto.pdf	12/12/2023 18:18:33	RODRIGO LUIS FELIX MAIA	Aceito
Outros	Lattes_participantes.docx	08/12/2023 09:20:36	RODRIGO LUIS FELIX MAIA	Aceito
Declaração de Instituição e Infraestrutura	Termo_de_Consentimento_do_setor.pdf	08/12/2023 09:19:37	RODRIGO LUIS FELIX MAIA	Aceito
TCLE / Termos de Assentimento / Justificativa de Ausência	TCLE_2.pdf	05/12/2023 19:21:41	RODRIGO LUIS FELIX MAIA	Aceito
TCLE / Termos de Assentimento / Justificativa de Ausência	TCLE_1.pdf	05/12/2023 19:21:36	RODRIGO LUIS FELIX MAIA	Aceito
Orçamento	Orcamento.pdf	05/12/2023 19:20:16	RODRIGO LUIS FELIX MAIA	Aceito

Situação do Parecer:

Aprovado

Necessita Apreciação da CONEP:

Não

Endereço: Rua Cezar Zama nº 185
 Bairro: Lins de Vasconcelos CEP: 20.725-090
 UF: RJ Município: RIO DE JANEIRO
 Telefone: (21)2599-5452 Fax: (21)2599-5452 E-mail: hnm.d.cep@marinha.mil.br