

MARINHA DO BRASIL
HOSPITAL NAVAL MARCÍLIO DIAS
ESCOLA DE SAÚDE

AUTOR: ARMANDO JESUS DO NASCIMENTO JÚNIOR
ORIENTADOR: JUNOT HORTÊNCIO DE SOUZA NETO

LUXAÇÃO CARPOMETACARPAL DORSAL DO 2º AO 5º DEDOS

RELATO DE CASO

RESUMO: A luxação carpometacarpal de todos os dedos, principalmente na ausência de lesões ósseas, é uma injúria relativamente rara e com pouca abordagem na literatura, sendo, portanto, o estudo de caso um método importante para esclarecer os possíveis caminhos para o tratamento de casos subsequentes. Os autores apresentam o relato de caso de um paciente com diagnóstico de luxação carpometacarpal dos dedos indicador, médio, anular e mínimo, sem lesões ósseas associadas. Todas as informações contidas neste trabalho foram obtidas através da análise do prontuário médico eletrônico, além do registro fotográfico do membro traumatizado e dos exames complementares de imagem realizados pelo paciente.

Palavras Chaves: Luxação carpometacarpal; punho; Articulação carpometacarpal.

ABSTRACT: Carpometacarpal dislocation of all fingers, especially in the absence of bone lesions, is a relatively rare injury, with little approach in literature, and therefore, the case study is an important method to clarify possible paths for the treatment of subsequent cases. The authors present the case report of a patient diagnosed with carpometacarpal dislocation of the index, middle, ring, and little fingers, without associated bone lesions. All information contained in this paper was obtained through the analysis of the electronic medical record, in addition to the photographic record of the traumatized limb and the complementary imaging exams performed by the patient.

INTRODUÇÃO

A luxação da articulação carpometacarpal (CMC) é definida pela perda da congruência articular entre a base dos ossos metacarpianos com os ossos da fileira distal do carpo. É uma lesão relativamente rara, com sinais clínicos inespecíficos e que normalmente resulta de um trauma de alta energia cinética.¹

As articulações carpometacarpais (CMC) são extremamente estáveis, em especial devido a sua anatomia óssea, à presença de ligamentos interósseos e CMC resistentes, além dos tendões adjacentes. Embora os ligamentos CMC dorsais sejam mais resistentes do que os volares, a direção mais comum da luxação CMC é dorsal, provavelmente devido a sua peculiar anatomia óssea que fornece algum suporte para a prevenção da luxação volar. Vale ressaltar que a mobilidade presente na articulação CMC dos dedos anular e mínimo é considerada o principal fator associado a maior probabilidade de lesões nessas articulações.^{2,3}

A maioria dos casos descritos na literatura são secundários a trauma com o punho cerrado (soco) e acidentes motociclísticos, resultando em uma carga axial e grande tensão de cisalhamento articular.^{4,5} Trata-se de lesões raras, com sinais clínicos comumente inespecíficos

e diagnóstico difícil através de radiografias simples quando observadas por olhos não treinados, tornando-se uma lesão frequentemente negligenciada no atendimento de emergência. Alguns dos sinais clínicos mais comuns são edema, restrição do arco de movimento, dor, crepitação durante a palpação e, principalmente, a deformidade visível ao nível da articulação CMC. A utilização de exames complementares, como radiografias simples nas incidências anteroposterior, perfil (lateral) e oblíqua, auxiliam no diagnóstico ao demonstrar a perda do paralelismo entre as bases dos ossos metacarpianos com os seus respectivos ossos da fileira distal do carpo. A utilização de tomografia computadorizada é encorajada para exclusão de fraturas ou demais lesões associadas, contribuindo para o aprimoramento do estudo e planejamento cirúrgico das lesões. ^{6,7,8,9}

Diversos tratamentos foram propostos na literatura para a luxação CMC dos dedos, variando desde a redução fechada e imobilização gessada a redução aberta e fixação interna. Não existem relatos suficientes na literatura capazes de definir qual a melhor forma de tratamento na condução dos casos, porém a maioria dos artigos pesquisados pelos autores optou pela redução fechada e fixação percutânea alcançando bons resultados. O atraso no diagnóstico dificulta o tratamento e expõe o paciente a maior probabilidade de dor a longo prazo, diminuição importante da função e artrite pós-traumática, tornando o prognóstico da lesão pior. ^{1,10,11} Os poucos artigos publicados na literatura e a ausência de consenso do melhor tratamento e desfecho dessas lesões levaram os autores a realizar esse relato de caso.

RELATO DO CASO

Paciente M.B.M.J., sexo masculino, 30 anos, ativo, sem comorbidades, destro, foi admitido na emergência queixando-se de dor, edema, deformidade e impotência funcional no punho direito após trauma com o punho cerrado (soco) em superfície rígida ocorrido no dia anterior ao atendimento. Apresentava edema, dor à palpação dorsal ao nível das articulações CMC dos dedos indicador, médio, anular e mínimo, deformidade dorsal visível ao nível das bases dos metacarpianos e restrição do arco de movimento do punho direito e dedos da mão direita. Apresentava pele íntegra e exame neurovascular sem alterações. (Figura 1) O estudo radiográfico realizado no atendimento de emergência constatou a perda da congruência articular e do paralelismo entre as bases do segundo ao quinto metacarpianos e seus respectivos ossos da fileira distal do carpo, sendo diagnosticada uma luxação carpometacarpal dorsal do segundo ao quinto dedos da mão direita. (Figura 2)

O paciente foi submetido a cirurgia de urgência, aproximadamente 8 horas após o trauma, sob anestesia regional (bloqueio do plexo) e sedação. Foram realizadas redução fechada da lesão com auxílio da escopia e fixação percutânea com dois fios de *Kirschner* de 1,5mm. O primeiro fio fixando o segundo metacarpo ao trapézio e o segundo fio fixando o quinto metacarpo ao hamato. Ambos os fios de *Kirschner* não foram sepultados. A confirmação da redução, estabilidade da fixação e estabilidade das demais articulações CMC foram confirmadas com o auxílio da escopia. (Figura 3)

Após o procedimento cirúrgico, o paciente permaneceu com uma imobilização do tipo luva (tala gessada) mantendo 70° de flexão da articulação metacarpofalangeana e 20° de extensão do punho, deixando o polegar e as articulações interfalangeanas dos dedos livres. A mobilização ativa e passiva dos dedos e polegar foram incentivadas no pós-operatório imediato, bem como a elevação do membro. O paciente foi acompanhado semanalmente com exames radiográficos para controle da redução e avaliação do trajeto dos fios de *Kirschner* na pele sem intercorrências. Após 6 semanas do procedimento cirúrgico, os fios de *Kirschner* foram retirados ambulatorialmente, a imobilização foi descontinuada e a reabilitação do foi realizada com terapeuta da mão. Após 10 semanas do procedimento cirúrgico, foi liberada carga no membro acometido. Vinte e quatro semanas após o procedimento cirúrgico, o paciente

encontra-se sem dor, com arco de movimento completo e força preservada, retornando às atividades laborais e recreativas normalmente.

DISCUSSÃO

As luxações CMC são lesões extremamente raras, geralmente secundárias a trauma de alta energia cinética, cujo diagnóstico depende de alta suspeição e relativa experiência do médico. Apesar de um exame clínico frequentemente inespecífico, o exame radiográfico, em especial na incidência em perfil, é capaz de identificar a luxação CMC e outras possíveis lesões ósseas associadas. Entretanto os autores encorajam a utilização de tomografia computadorizada no auxílio diagnóstico e no adequado planejamento cirúrgico dessas lesões.¹²

Lawlis e Gunther¹³ relataram que a realização de uma redução aberta com fixação interna diminui a probabilidade de recidiva da luxação CMC, porém não observamos a recidiva da luxação CMC no paciente relatado neste artigo, mesmo optando por uma redução fechada e fixação percutânea. Nós acreditamos que testar a estabilidade e a redução das articulações CMC luxadas com auxílio da escopia intraoperatória é fundamental para garantir o desfecho favorável do paciente. Segundo Hartwig e Louis¹⁴, os ligamentos intermetacarpais são fortes e capazes de manter a união entre as bases dos metacarpianos, sendo, portanto, desnecessária a fixação de todos os raios nos casos de deslocamentos múltiplos, indicando que a fixação do segundo e terceiro raio são suficientes para manter a estabilidade articular. Optamos em fixar o segundo e quinto raios em razão da facilidade técnica por se tratar de regiões periféricas com melhor ângulo e conforto para a fixação com fio de *Kirschner* e orientamos testar a estabilidade das articulações CMC luxadas após a redução e fixação para garantir que não ocorra recidiva da luxação em articulações não fixadas.

No caso em questão, decidimos pela redução fechada e fixação percutânea com dois fios de *Kirschner*, no segundo e no quinto raios, sem intercorrências e com excelente resultado. O paciente foi imobilizado com uma tala-luva gessada mantendo 70° de flexão da articulação metacarpofalangeana e 20° de extensão do punho mantendo polegar e articulações interfalangeanas livres, incentivando a mobilização ativa e passiva. Após seis semanas, da cirurgia, a imobilização foi descontinuada e os fios de *Kirschner* foram retirados. Seis meses, após a cirurgia, o paciente havia retornado às atividades laborativas e recreativas normais.

CONCLUSÃO

O diagnóstico e tratamento precoces da luxação CMC dos dedos com redução fechada e fixação percutânea através de fios de *Kirschner* foram satisfatórios e houve excelente resultado no caso descrito nesse artigo.

FIGURAS

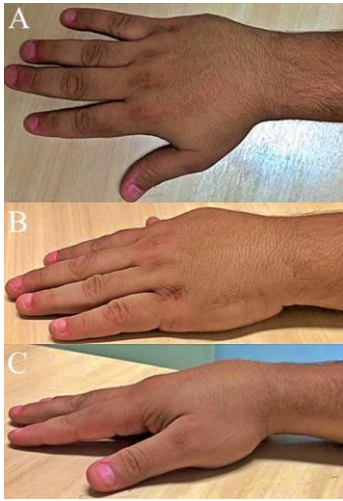


Figura 1: Imagens pré-operatórias A) Mão direita vista superior, B) Mão direita vista oblíqua, C) Perfil da mão com deformidade dorsal evidente.

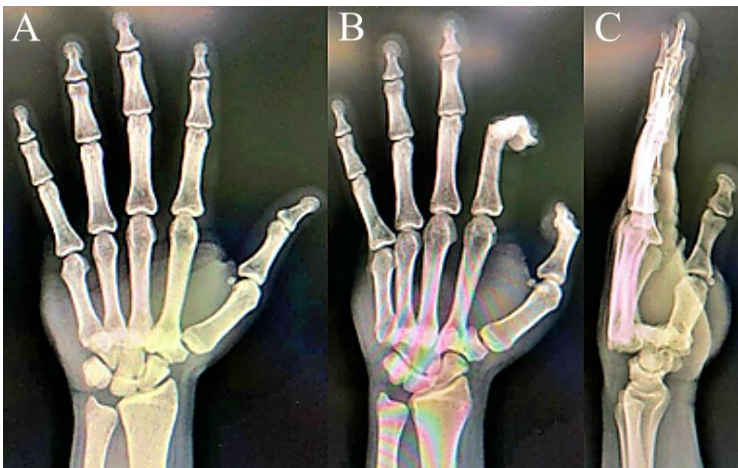


Figura 2: Radiografias pré-operatórias da mão direita A) Anterossuperior, B) Oblíquo, C) Perfil (Lateral)

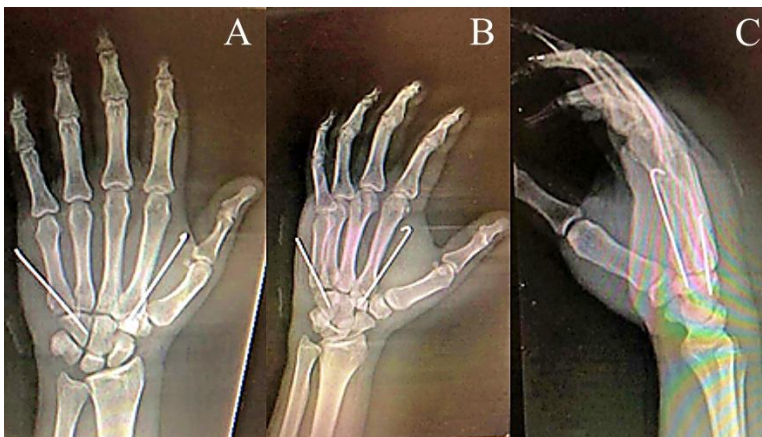


Figura 3: Radiografias pós-operatórias da mão direita A) Anterossuperior, B) Oblíquo, C) Perfil (Lateral)

REFERÊNCIAS

- 1) Siddiqui YS, Zahid M, Sabir AB, et al. Multiple carpometacarpal fracture dislocation of the hand: an uncommon pattern of injury which is often missed: a case report with review of literature. *J Clin Diagn Res.* 2011; 5: 618-620
- 2) Green DP. *Green's Operative Surgery of the Hand.* 5th ed. Elsevier; 2007
- 3) Nakamura K, Patterson RM, Viegas SF. The ligament and skeletal anatomy of the second through fifth carpometacarpal joints and adjacent structures. *J Hand Surg Am.* 2001; 26 (6): 1016-1029
- 4) Steinmetz G, Corning E, Hulse T, et al. Carpometacarpal Fracture Dislocations: A Retrospective Review of Injury Characteristics and Radiographic Outcomes. *Hand (N Y)* 2019
- 5) Reinsmith L, Garcia-Elias M, Gilula L. Traumatic axial dislocation injuries of the wrist. *Radiology* 2013; 267: 680–9
- 6) Pundkare GT, Patil AM. Carpometacarpal joint fracture dislocation of second to fifth finger. *Clin Orthop Surg.* 2015; 7 (4): 430 e 435
- 7) Capo J, Armbruster E, Hashem J. Proximal carpal row dislocation: a case report. *Hand* 2010; 5: 444–8
- 8) Reinsmith L, Garcia-Elias M, Gilula L. Traumatic axial dislocation injuries of the wrist. *Radiology* 2013; 267: 680–9
- 9) Iyengar K, Gandham S, Nadkarni J, Loh W. Modified Eaton-Littler's Reconstruction for Traumatic Dislocation of the Carpometacarpal Joint of the Thumb-A Case Report and Review of Literature. *J Hand Microsurg* 2013; 5 (01): 36–42
- 10) A. Das, S. Mishra, D. Panda, Clinical outcomes in management of dislocation of carpometacarpal joints of hand: a rare orthopaedic presentation, *Int. J. Res. Orthop.* 4 (2) (2018) 274–279.
- 11) Slocum AMY, Lui TH. Isolated first carpometacarpal joint dislocation managed with closed reduction and splinting. *BMJ Case Rep* 2019; 12 (03): e 228715
- 12) Prokuski LJ, Eglseder WA Jr. Concurrent dorsal dislocations and fracture-dislocations of the index, long, ring, and small (second to fifth) carpometacarpal joints. *J Orthop Trauma* 2001; 15: 549–54
- 13) Lawlis JF 3rd, Gunther SF. Carpometacarpal dislocations: long-term followup. *J Bone Joint Surg Am.* 1991; 73 (1): 52–9.
- 14) Hartwig RH, Louis DS. Multiple carpometacarpal dislocations: a review of four cases. *J Bone Joint Surg.* 1979; 61A: 906–8.