



MARINHA DO BRASIL
ESCOLA DE SAÚDE DA MARINHA
ODONTOCLÍNICA CENTRAL DA MARINHA

**FACETA DIRETA DE RESINA COMPOSTA UTILIZANDO
PIGMENTOS OPACIFICADORES PARA REABILITAÇÃO ESTÉTICA
ANTERIOR DE DENTE ESCURECIDO: RELATO DE CASO**

RIO DE JANEIRO
2023

**FACETA DIRETA DE RESINA COMPOSTA UTILIZANDO
PIGMENTOS OPACIFICADORES PARA REABILITAÇÃO ESTÉTICA
ANTERIOR DE DENTE ESCURECIDO: RELATO DE CASO**

1T (CD) AMANDA FALCÃO DA SILVA

Trabalho de conclusão de curso apresentado à Odontoclínica Central da Marinha, como parte dos requisitos para a conclusão de Curso de Aperfeiçoamento em Dentística (C-Ap/2022).

Orientadora: CT (CD) Natasha Lamêgo Brandão de Souza

RIO DE JANEIRO
2023

AGRADECIMENTOS

À Marinha do Brasil, na pessoa da Diretora da Escola de Saúde da Marinha, **CMG (Md) Adriana Enéas Lopes**, da Diretora da Odontoclínica Central da Marinha, **CMG (CD) Irma Cunha Matos** e da Chefe do Departamento de Ensino da Odontoclínica Central da Marinha, **CF (CD) Roberta Déris** pelo apoio para a realização do Curso de Aperfeiçoamento.

Ao Chefe da Clínica de Dentística da Odontoclínica Central da Marinha, **CF (CD) Gapski**, pelos ensinamentos e diretrizes durante todo o período.

À Coordenadora do Curso de Aperfeiçoamento em Dentística, **CC (CD) Cristiane Mota**, pelos conhecimentos compartilhados, incentivo e dedicação durante todo esse ano.

Aos instrutores do C-Ap Dentística, **CMG (CD-RM1) Paraizo**, **CC (CD) Cristiane Mota**, **CT (CD) Natasha Brandão** e **CT (CD) Maroun**, pela grande contribuição na minha formação. Levarei sempre em toda a minha carreira todos os ensinamentos. Não há palavras suficientes para agradecer a cada um de vocês. Vocês são exemplos de profissionais, militares e, principalmente, seres humanos incríveis.

A todos da equipe da **Clínica de Dentística da OCM** e do **Curso de Odontogeriatría** pelo companheirismo e amizade construída ao longo desse período.

Aos **pacientes**, agradeço pela disponibilidade e todo o carinho a mim dispensados durante as consultas. Obrigada por contribuírem com a minha formação profissional.

À toda a minha família, em especial, meus pais, **Nilton Pedro da Silva e Elba Falcão**, e meu marido, **Daniel Herrera**, pelo amor incondicional, pelo grande apoio ao longo destes anos e por entenderem minhas ausências.

À minha filha, **Laura**, por ser minha maior inspiração, minha força, a razão para eu tentar ser uma pessoa melhor todos os dias. A mamãe te ama, minha cosita hermosa!

SUMÁRIO

1	RELATO DE CASO CLÍNICO.....	6
	ANEXO A – TERMO DE CONSENTIMENTO LIVRE E ESCLARECIDO.....	20
	ANEXO B – COMITÊ DE ÉTICA EM PESQUISA.....	22
	ANEXO C – COMPROVANTE DE SUBMISSÃO DO ARTIGO.....	24

***Trabalho de Conclusão de Curso apresentado na forma de artigo do tipo Relato de Caso, submetido à Revista Naval de Odontologia.**

1. RELATO DE CASO CLÍNICO

Faceta direta de resina composta utilizando pigmentos opacificadores para reabilitação estética anterior de dente escurecido: Relato de caso

Direct composite resin veneer with the use of opacifying pigments for anterior aesthetic rehabilitation of a darkened tooth: Case report

Autores:

Amanda Falcão¹,

Mariana Mota da Silveira²,

Natasha Lamêgo Brandão de Souza³,

Eduardo Victor Maroun³,

Cristiane Soares Mota³

¹Cirurgiã-dentista. Escola de Saúde da Marinha (ESM), Rio de Janeiro (RJ), Brasil.

²Cirurgiã-dentista. Consultório particular, Rio de Janeiro (RJ), Brasil.

³Cirurgião-dentista. Odontoclínica Central da Marinha (OCM), Rio de Janeiro (RJ), Brasil.

Os autores declaram que não há conflito de interesse.

Autor de Correspondência:

Cristiane Soares Mota

Odontoclínica Central da Marinha, Primeiro Distrito Naval,

Praça Barão de Ladário, I, Centro, CEP 20091-000.

cristiane.mota@marinha.mil.br

RESUMO

O tratamento estético de dentes com alteração de cor é um grande desafio na Odontologia Restauradora. Dentre as possibilidades e indicações para reabilitação de tais elementos, os resultados estéticos obtidos com resinas compostas são amplamente conhecidos e, respeitando-se as características físico-químicas do material e o bom domínio das técnicas de execução, apresentam boa longevidade em termos clínicos. Nesse sentido, a utilização de técnicas de estratificação com resina composta associada ao uso de pigmentos opacificadores permite que seja possível restaurar dentes com grande descoloração dentária por meio de uma técnica direta. Dessa forma, o presente trabalho apresenta um caso clínico de faceta direta de resina composta para tratamento estético de dente escurecido, utilizando a associação de três pigmentos opacificadores. Paciente do sexo masculino, 54 anos, procurou atendimento apresentando alteração de cor severa do dente 21, relato de trauma dental, tratamento endodôntico e contraindicação de novo protocolo de clareamento interno, sendo sugerido como plano de tratamento, restauração direta com resina composta. Para a confecção da faceta direta de resina foi utilizada uma mistura de três opacificadores na consistência fluida e a estratificação com camadas de resina translúcida para a base palatina, resina opaca de dentina e resina acromática translúcida para o esmalte. Como resultado, constatou-se a função e eficácia do uso da associação de pigmentos opacificadores na resolução do caso. Foi realizada reavaliação após 30 dias e 7 meses do procedimento restaurador, onde foi verificada a estabilidade de cor da restauração. Concluiu-se, portanto que a utilização da técnica de estratificação de resinas compostas associada a utilização de pigmentos opacificadores traz resultados estéticos satisfatórios e favoráveis por meio de uma técnica direta, realizada em sessão clínica única e com alta previsibilidade.

Palavras-chave: Resinas Compostas; Descoloração De Dente; Estética Dentária; Relatos De Casos; Corantes; Facetas Dentárias

ABSTRACT

The aesthetic treatment of discolored teeth is a major challenge in Restorative Dentistry. Among the possibilities and indications for the rehabilitation of such elements, the aesthetic results obtained with composite resins are widely known and, respecting the physicochemical characteristics of the material and execution techniques, present predictable results in clinical terms. In this sense, the use of layering techniques with composite resin associated with the use of opacifying pigments makes it possible to restore teeth with severe tooth discoloration using a direct technique. Thus, the present work presents a clinical case of a direct composite resin veneer for the aesthetic treatment of a discolored tooth, using an association of three opacifying pigments. Male patient, 54 years old, attended with severe discoloration of tooth 21, report of dental trauma, endodontic treatment and contraindication of a new non-vital bleaching protocol, being suggested as a treatment plan, direct restoration with composite resin. To make the direct resin veneer, a mixture of three opacifiers was used in fluid consistency and layering with layers of translucent resin for the palatal base, opaque dentin resin and translucent achromatic resin for the enamel. As a result, the function and effectiveness of using the association of opacifying pigments in the resolution of the case was verified. A reassessment was performed after 30 days and 7 months of the restorative procedure, where the color stability of the restoration was verified. It was concluded, therefore, that the use of the composite resin layering technique associated with the use of opacifying pigments brings aesthetic and proven results through a direct technique, performed in a single clinical session and with high predictability.

Keywords: Composite Resins; Tooth Discoloration; Aesthetic Dentistry; Case Reports; Opaque ; Dental Veneers

INTRODUÇÃO

O escurecimento de dentes unitários tem sido um enorme desafio para a Odontologia Restauradora, e, normalmente, leva à necessidade de restaurações estéticas com grande desgaste da estrutura dental. Nesse sentido, o sucesso do tratamento restaurador é determinado por princípios funcionais e estéticos e a busca por materiais adequados que atendam tais requisitos deve considerar a importância de uma integração entre a restauração, tecidos dentários e fenômenos ópticos (1).

A primeira opção de tratamento para dentes com alteração de cor é o clareamento dental, caracterizado como um tratamento efetivo, de baixo custo e não invasivo. A escolha da técnica depende principalmente do tipo de alteração da cor do substrato dentário e se o dente é vital ou não vital (2,3). Em situações de descoloração acentuada, em que apenas o clareamento não é suficiente para oferecer ao paciente as características cromáticas desejáveis (4,5), procedimentos mais invasivos são indicados. Nesses procedimentos, se enquadram as restaurações em resina composta e as facetas e coroas totais em cerâmica. A ampla combinação entre as técnicas disponíveis e a dificuldade na obtenção da cor ideal resultam no questionamento clínico sobre como solucionar questões estéticas com segurança e previsibilidade do resultado colorimétrico (6,7).

Atualmente, os procedimentos com resina composta possibilitam o restabelecimento de detalhes anatômicos da dentição natural que deixam as restaurações quase imperceptíveis aos olhos humanos. Assim, a técnica restauradora e o entendimento da aplicação de resina em camadas, aliados à percepção da interação da luz com os tecidos dentais, permitem resultados com alto nível estético (8). A literatura mostra grande heterogeneidade na longevidade de resinas compostas em dentes anteriores devido ao reduzido número de estudos clínicos com longos períodos de acompanhamento, entretanto, dentre os fatores de risco que podem influenciar na sobrevivência das restaurações, destacam-se fatores do paciente (por exemplo, risco de cárie, hábitos parafuncionais, número de revisões por ano, situação socioeconômica), fatores do dentista (diferentes operadores, experiência do operador) e fatores dente/restauração (tratamento endodôntico, tipo de dente, número de superfícies restauradas) (9-13).

Dentre as estratégias disponíveis para estratificação com resina composta no mascaramento de dentes com alteração acentuada de cor, os pigmentos

opacificadores tem sido utilizados e o resultado final pode variar de acordo com a cor de fundo e com os materiais restauradores. Dessa forma, escolher os materiais adequados e capazes de bloquear e transmitir a luz se torna uma das etapas mais complexas das restaurações de dentes escurecidos (14-16).

Assim, este artigo tem o objetivo de descrever um caso clínico de indicação de faceta direta de resina composta para tratamento estético de dente escurecido, utilizando pigmentos opacificadores para mascaramento do substrato.

RELATO DO CASO

Paciente leucoderma, sexo masculino, 54 anos, apresentando bom estado de saúde geral, compareceu à Clínica de Dentística da Odontoclínica Central da Marinha procurando tratamento estético devido ao escurecimento do dente 21 (Figura 1). Durante a anamnese, o paciente relatou histórico de trauma dental no elemento há mais de 20 anos, com realização de tratamento endodôntico e clareamento dental interno sem sucesso, sendo contraindicado novo protocolo.

Após a análise clínica e radiográfica da estrutura dentária, verificou-se a alteração de cor do substrato, tratamento endodôntico satisfatório e ausência de pino de retenção intrarradicular. Tendo em vista haver estrutura suficiente para uma restauração direta, o plano de tratamento proposto foi a confecção de faceta direta de resina composta. O Termo de Consentimento Livre e Esclarecido (TCLE) foi assinado pelo paciente (ANEXO A) e o presente Relato de Caso foi submetido para aprovação do Comitê de Ética em Pesquisa do Hospital Naval Marcílio Dias (Protocolo nº 131151/2022) (ANEXO B).

Para a realização do procedimento restaurador foi realizada anestesia infiltrativa, isolamento absoluto modificado adaptado ao caso e inserção de fio retrator (Ultrapack® #000, Ultradent, Utah, Estados Unidos) no sulco gengival para promover afastamento e proteção do tecido gengival durante o preparo. Em seguida, o preparo do elemento foi realizado com o auxílio de ponta diamantada tronco-cônica de extremo arredondado e esférica (Referência 4138 e 1014, KG Sorensen, São Paulo, Brasil). O diâmetro da ponta diamantada nº 4138 (1,8 mm) foi utilizado para guiar o desgaste para o preparo da faceta (aproximadamente 0,9-1,0 mm) e foi realizada redução incisal, considerando a alteração de cor severa do substrato.

Os procedimentos restauradores foram realizados após profilaxia com pedrapomes e água, seguido de condicionamento ácido total utilizando ácido fosfórico à 37% (Ultra-Etch[®], Ultradent, Utah, Estados Unidos) por 15 segundos, lavagem da superfície com água e posterior secagem. Utilizou-se o sistema adesivo Adper ScotchBond Multiuso[®] (3M ESPE, Minesota, Estados Unidos) para camada adesiva, de acordo com as instruções do fabricante. Inicialmente foi aplicado ativamente uma camada do primer, por aproximadamente 10 segundos, seguido de jato de ar para evaporação do solvente. Em seguida, realizou-se a aplicação da camada de adesivo e jato de ar para a dispersão do adesivo e a polimerização durante 20 segundos com o fotoativador VALO[®] (Ultradent, Utah, Estados Unidos) (Figura 2).

A estratificação iniciou-se com uma camada de resina de alta translucidez para a confecção à mão livre da base palatina (Forma[®] cor Transparente, Ultradent, Utah, Estados Unidos). Em seguida, uma mistura de três pigmentos opacificadores foi aplicada para mascarar o substrato dentário com alteração de cor (Figura 3). Aproximadamente uma gota de cada um dos opacificadores foi misturada em um pote dappen de plástico, para que pudessem ser aplicados com auxílio de pincel nº 1 curvo (Cosmedent, Chicago, Estados Unidos). Para mensurar a quantidade de opacificador aplicada foram feitos registros fotográficos em preto e branco a cada aplicação da mistura no substrato dentário, com o objetivo de verificar o valor da camada aplicada e a capacidade de mascaramento. Os opacificadores utilizados foram Creative Color Opaquer Pink[®] e Creative Color Opaquer[®] nas cores A1-B1-L0 e A2-A2.5 (Cosmedent, Chicago, Estados Unidos). Na sequência, o corpo da restauração foi confeccionado com resina opaca de dentina (Herculite Précis[®] cor A3D, Kerr, Estados Unidos) (Figura 4). No terço incisal, foram confeccionados sulcos para a reprodução dos mamelos dentinários presentes no dente natural. Entre os mamelos, foi inserida uma resina translúcida (Filtek Z350XT[®] cor BT, 3M ESPE, Minesota, Estados Unidos) para a reprodução da opalescência incisal. A camada correspondente ao esmalte foi confeccionada com uma camada de resina acromática translúcida (Estelite Omega[®] cor MW, Tokuyama, Japão), para aumentar a passagem de luz nessa região e permitir uma maior naturalidade da restauração (16) (Figura 5).

Ao final do procedimento foi realizado o acabamento da restauração com brocas carbide multilaminadas (Referência 7404 e C48L, Jota, Florianópolis, Brasil) e com a sequência de discos abrasivos Sof-Lex Pop-On[®] (3M ESPE, Minesota, Estados Unidos). O ajuste oclusal e os movimentos excursivos foram checados com papel

carbono para articulação (Accufilm[®], Parkell, Nova York, Estados Unidos). O polimento foi realizado com borrachas polidoras (FlexiCups[®], Cosmedent, Estados Unidos), disco diamantado em forma de espiral (A.S.A.P[®] cor rosa 3-6 micra, Cosmedent, Estados Unidos) e disco de feltro (FlexiBuff[®], Cosmedent, Estados Unidos) associado às pastas de polimento de diferentes tamanhos de partículas microcristalinas de diamante (Diamond Polish[®] 1µm e 0,5 µm, Ultradent, Utah, Estados Unidos) e finalizado com pasta de polimento à base de óxido de alumínio (Enamelize[®], Cosmedent, Chicago, Estados Unidos).

Pode-se observar a transformação imediata e reabilitação estética do sorriso do paciente (Figura 6), que relatou um alto nível de satisfação com o resultado. Foram realizadas consultas de reavaliação depois de 30 dias e 7 meses após o procedimento restaurador (Figuras 7 e 8), sendo observada a manutenção da integridade da restauração e do polimento.

DISCUSSÃO

As alterações cromáticas em dentes anteriores são queixas frequentes dos pacientes que procuram por soluções estéticas. Essas alterações podem acometer um ou mais dentes, sendo o acometimento de apenas um elemento um grande desafio, pela dificuldade técnica na obtenção da cor final esperada. Dessa forma, a escolha do plano de tratamento adequado deve respeitar os seguintes princípios: intervir minimamente, otimizar o formato dentário e proporcionar estética (17,18).

Para se alcançar um bom resultado estético, além do domínio da técnica empregada, é importante o conhecimento sobre o comportamento óptico dos materiais resinosos. Restaurações com resina composta em dentes anteriores geralmente são capazes de reestabelecer estética, forma e função do dente, tendo os conceitos restauradores direta relação com os conceitos de preservação da estrutura dental (8).

Apesar do mascaramento de dentes escurecidos ser influenciado por diversos fatores, tornando difícil a determinação do fator que mais influencia no resultado final, a incorporação de pigmentos resinosos em restaurações de resina composta pode interferir nas características ópticas do resultado, de modo que a espessura de deposição de material e, conseqüentemente, de desgaste dental diminua, tornando o

procedimento restaurador menos invasivo do que o convencional, para casos de descoloração dental (19).

Opacificadores são materiais resinosos altamente pigmentados, contendo óxidos metálicos que são responsáveis por sua potente capacidade de opacificação, tonalidade característica e saturação. A capacidade de mascarar o efeito de fundo através da interação complexa entre absorção e espalhamento pode ser alcançada pela adição de opacificantes à resina composta, como óxido de titânio ou óxido de alumínio. Os pigmentos opacificadores estão disponíveis na consistência fluida (Ex. Creative Color[®], Pink Opaquer[®], Cosmedent, Chicago, Estados Unidos), na forma de pasta base-catalisador (Ex. Dual-Cured Opaquer[®] Bisco, Chicago, Estados Unidos) ou ainda na forma de pó-líquido (Ex. Sinfony Opaquer[®], 3M ESPE, Minesota, Estados Unidos) (14, 20-21).

Dentre os opacificadores, diferentes produtos oferecem diferentes habilidades de opacificação e enquanto alguns são capazes de efetivamente mascarar um substrato escurecido com apenas 0,1mm de espessura de material, outros podem requerer duas ou mais camadas (20,21). Nesse sentido, a utilização de opacificadores na consistência fluida permite que seja utilizado um material de alta opacidade com reduzida espessura, o que favorece o mascaramento do substrato escurecido sem comprometer a utilização de camadas de resina de dentina, efeito e esmalte, importantes para a estratificação e resultado estético o mais próximo possível do dente natural (16,19). Dessa forma, o nível de opacidade de um opacificador deve ser tal que bloqueie a luz apenas parcialmente. Em alguns casos, a utilização do opacificador pode ser limitada, a menos que eles sejam misturados a opacificadores de cores variadas, o que poderia tornar o processo imprevisível (21-22). Enquanto as cores A1-B1-LO e A2-A2,5, têm valores semelhantes e pequena diferença nos cromas, o PINK tem valor muito mais elevado e em alguns casos pode ser usado sozinho sobre dentes escurecidos (23).

Dessa forma, a combinação de técnicas de estratificação de resinas compostas associadas ao uso de opacificadores de forma a utilizar um protocolo lógico de seleção e aplicação na confecção de facetas diretas para mascaramento de dentes escurecidos podem fornecer resultados estéticos favoráveis, além de associar a uma maior preservação da estrutura dental, quando comparados com coroas totais de cerâmica, menor tempo clínico para execução e maior facilidade de reparo (1, 16).

CONCLUSÃO

Pode-se concluir que a correta aplicação da técnica de estratificação é capaz de minimizar as discrepâncias de cor e que a utilização de pigmentos opacificadores oferece um resultado estético satisfatório no mascaramento de casos de descolorações acentuadas, auxiliando na rotina clínica dos cirurgiões-dentistas e aumentando a previsibilidade dos resultados finais.

REFERÊNCIAS BIBLIOGRÁFICAS

1. Bayne SC, Ferracane JL, Marshall GW, Marshall SJ, van Noort R. The Evolution of Dental Materials over the Past Century: Silver and Gold to Tooth Color and Beyond. *J Dent Res*. 2019;98(3):257-65.
2. Bartlett D. Bleaching discoloured teeth. *Dent Update*. 2001 Jan-Feb;28(1):14-8.
3. Greenwall-Cohen J, Greenwall LH. The single discoloured tooth: vital and non-vital bleaching techniques. *Br Dent J*. 2019 Jun;226(11):839-49.
4. Plotino G, Buono L, Grande NM, Pameijer CH, Somma F. Nonvital tooth bleaching: a review of the literature and clinical procedures. *J Endod*. 2008 Apr 34(4):394-407.
5. Barber AJ & King PA. Management of the single discoloured tooth. Part 2: Restorative options. *Dent Update*. 2014;41(3):194-204.
6. Heintze SD, Rousson V, Hickel R. Clinical effectiveness of direct anterior restorations-a meta-analysis. *Dent Mater*. 2015;31(5):481-95.
7. Dias PC, Franco FBMJ, Silva RCP, Farani JJ. Aesthetic rehabilitation of discolored nonvital anterior teeth. *Rev Gaúch Odontol*. 2020;68: e20200035.
8. Ferracane JL. Resin composite—State of the art. *Dent Mater*. 2011;27(1):29-38.
9. Moraes RR, Cenci MS, Moura JR, Demarco FF, Loomans B, Opdam N. Clinical performance of resin composite restorations. *Current Oral Health Reports*. 2022 Feb 17:22-33.

10. Demarco FF, Collares K, Coelho-de-Souza FH, Correa MB, Cenci MS, Moraes RR, Opdam NJM. Anterior composite restorations: A systematic review on long-term survival and reasons for failure. *Dent Mater.* 2015; 31(10):1214–24.
11. Shah YR, Shiraguppi VL, Deosarkar BA, Shelke UR. Long-term survival and reasons for failure in direct anterior composite restorations: A systematic review. *J Conserv Dent.* 2021 Sep-Oct;24(5):415-40.
12. Demarco FF, Cenci MS, Montagner AF, de Lima VP, Correa MB, Moraes RR, Opdam NJM. Longevity of composite restorations is definitely not only about materials. *Dent Mater.* 2023 Jan;39(1):1-12.
13. Dietschi D, Shahidi C, Krejci I. Clinical performance of direct anterior composite restorations: a systematic literature review and critical appraisal. *Int J Esthet Dent.* 2019;14(3):252-70.
14. Lehr RB, Perez BG, Dalmolin BGA, Duran LB. Masking Ability of the Combined Application of Opaquers and Resin Composite on Discolored Backgrounds. *Oper Dent.* 2022;47(2): 225–35.
15. Perez BG, Gaidarji B, Palm BG, Ruiz-López J, Pérez MM, Durand LB. Masking ability of resin composites: Effect of the layering strategy and substrate color. *J Esthet Restor Dent.* 2022; 34(8): 1206-12.
16. Dietschi D, Fahl Jr N. Shading concepts and layering techniques to master direct anterior composite restorations: an update. *Br Dent J.* 2016;221:765-71.
17. Calixto R; Massing N. Desafios estéticos: facetas diretas em dentes escurecidos. *Rev Dental Press Estét.* 2014;11:14-25.
18. Consolaro A, Francischone LA, Consolaro RB, Intra JBG, Roldi A. Escurecimento de dentes isolados "hípidos": diagnóstico diferencial, causas, prevenção e bases de seu tratamento estético. *Rev Dental Press Estét.* 2014;11: 28-42.
19. Yanikian CRF, Yanikian F, Sundfeld D, Lins RBE, Martin LRM. Direct Composite Resin Veneers in Nonvital Teeth: A Still Viable Alternative to Mask Dark Substrates. *Oper Dent.* 2019; Jul/Aug 44(4):E159-E166.
20. Spaveras A, Vjero O, Anagnostou M, Antoniadou M. Masking the Discolored Enamel Surface with Opaquers before Direct Composite Veneering. *J Dent Oral Disord Ther.* 2015; 3(2): 1-8.

21. Felipe LA, Monteiro S Jr, Baratieri LN, Caldeira de Andrada MA, Ritter AV. Using opaquers under direct composite resin veneers: an illustrated review of the technique. *J Esthet Restor Dent.* 2003;15(6):327-36.
22. Terry DA. Dimensions of color: creating high-diffusion layers with composite resin. *Compend Contin Educ Dent.* 2003 Feb;24(2 Suppl):3-13.
23. Lim LJ, Chen JW, Su JM, Goodacre B. Comparison of the Masking Ability and Translucency of Different Tooth-Colored Restorative Materials. *Pediatr Dent.* 2022 Mar 15;44(2):130-5.

Legenda das figuras

Figura 1. Fotografias iniciais.

Figura 2. Aspecto clínico após o preparo do elemento e procedimento adesivo.

Figura 3. Aspecto clínico após aplicação dos pigmentos opacificadores.

Figura 4. Aspecto clínico após aplicação de camada de dentina.

Figura 5. Aspecto clínico após aplicação de camada de resina acromática translúcida.

Figura 6. Resultado imediato após a confecção da restauração.

Figura 7. Aspecto após 30 dias do procedimento restaurador.

Figura 8. Aspecto final após 7 meses do procedimento restaurador.

Figura 1 – Fotografias iniciais.

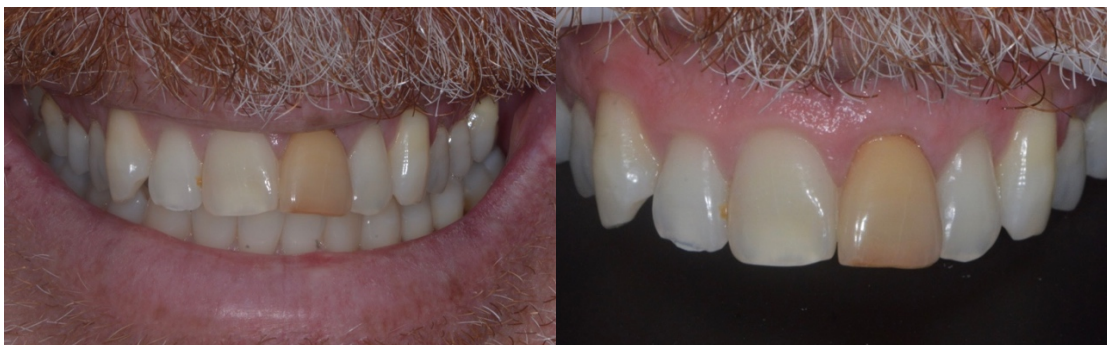

Figura 2 – Aspecto clínico após o preparo do elemento e procedimento adesivo.

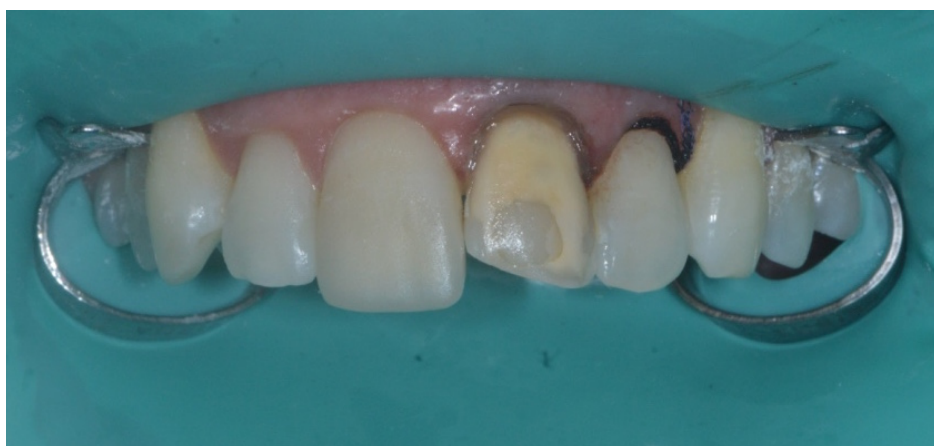

Figura 3 - Aspecto clínico após aplicação dos pigmentos opacificadores.

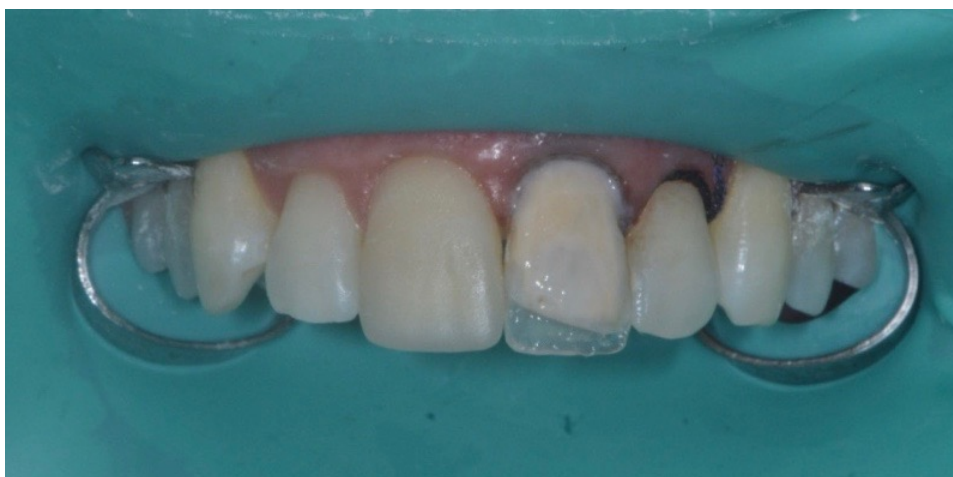

Figura 4 - Aspecto clínico após aplicação de camada de dentina.

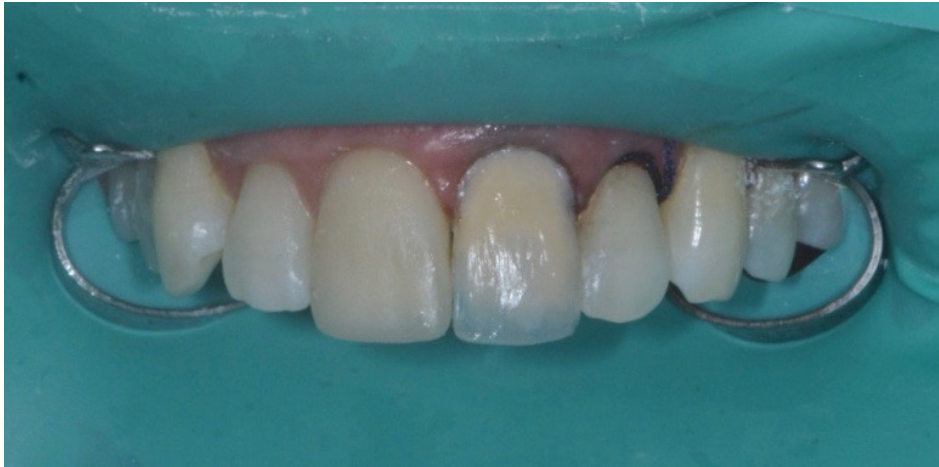

Figura 5 - Aspecto clínico após aplicação de camada de resina acromática translúcida.

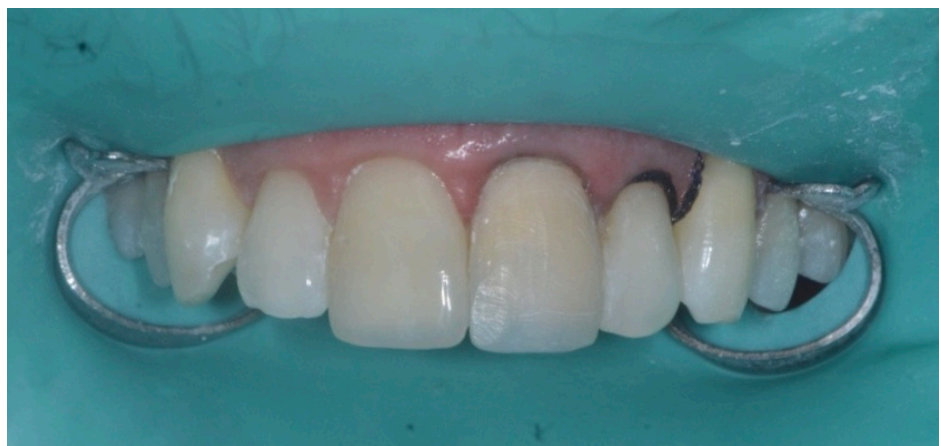

Figura 6 - Aspecto clínico final imediato.

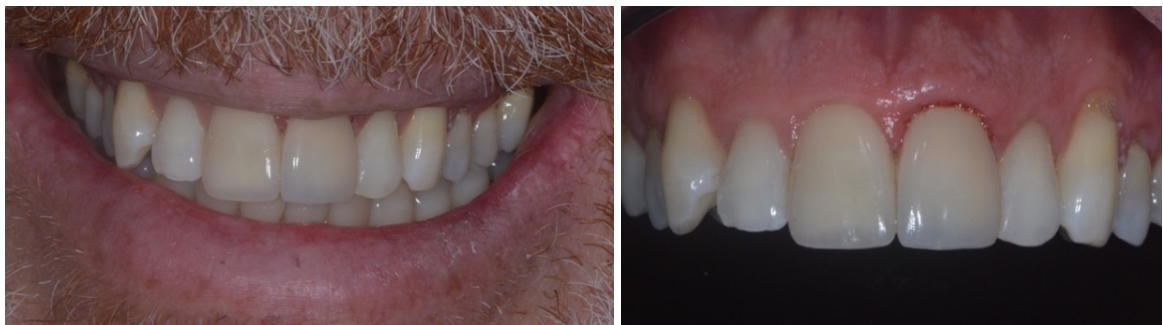

Figura 7 - Aspecto clínico após 30 dias do procedimento restaurador.

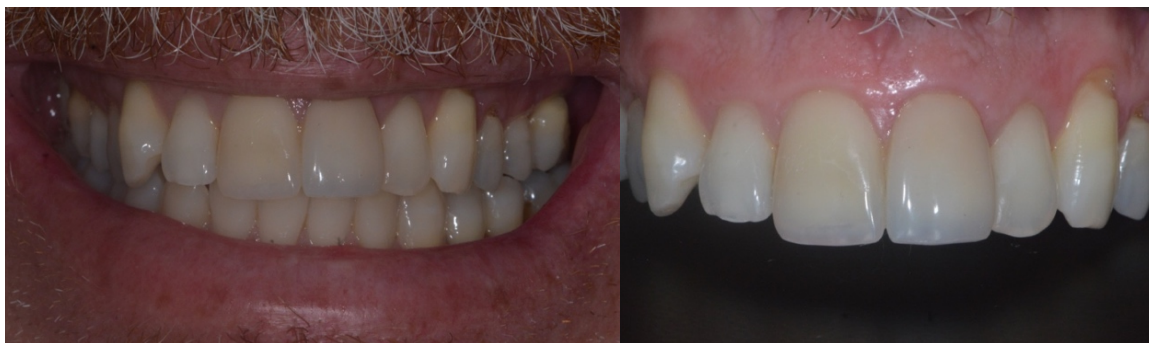
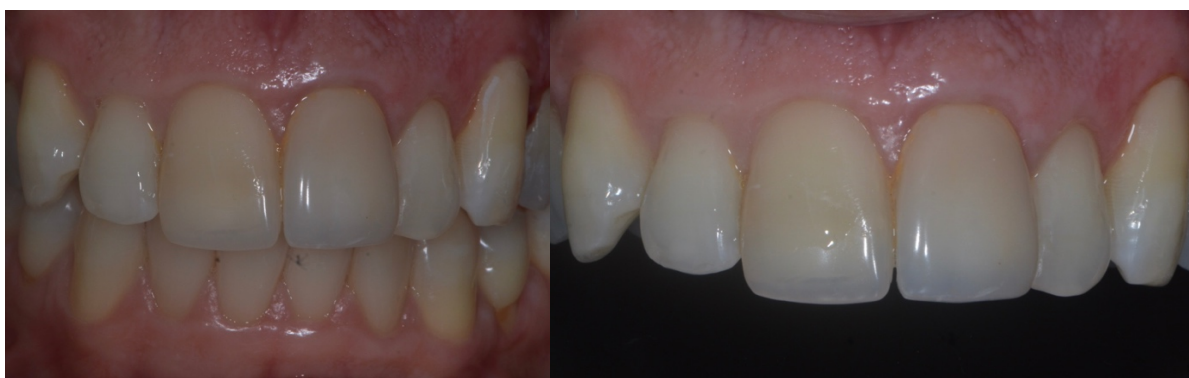
Figura 8 - Aspecto final após 7 meses do procedimento restaurador.



ANEXO A- TERMO DE CONSENTIMENTO LIVRE E ESCLARECIDO



MARINHA DO BRASIL
ODONTOCLÍNICA CENTRAL DA MARINHA
DEPARTAMENTO DE ENSINO
CURSO DE APERFEIÇOAMENTO EM DENTÍSTICA

TERMO DE CONSENTIMENTO LIVRE E ESCLARECIDO

O Sr(a) está sendo convidado(a) a participar como voluntário do estudo de caso intitulado **“Faceta direta de resina composta utilizando pigmentos opacificadores para reabilitação estética anterior de dente escurecido: Relato de caso”**, que tem como objetivo realizar uma restauração estética com resina composta para mascarar o escurecimento do elemento dentário. O Sr (a) foi selecionado, pois apresenta os requisitos para inclusão, que são eles: possuir pelo menos um dente com alteração de cor na região anterior superior, com contraindicação de clareamento interno e com estrutura dentária remanescente suficiente para indicação de tratamento restaurador de forma direta com resina composta. A pesquisa se justifica uma vez que utilizará uma técnica de restauração direta realizada normalmente em uma única sessão clínica com relativa rapidez de execução, quando comparado com técnicas indiretas, e que permitirá mascarar a descoloração dentária pela utilização de pigmentos opacificadores e resina composta. Sua participação não é obrigatória e a qualquer momento poderá desistir de participar e retirar seu consentimento, em qualquer fase do estudo. Sua recusa não trará prejuízo em sua relação com o pesquisador, nem com a instituição.

Sua participação na pesquisa consistirá em autorizar o acesso para tratamento restaurador do dente anterior que será realizado após anestesia local, isolamento absoluto com utilização de grampos e confecção de faceta direta de resina composta para elaboração do relato de caso.

As informações obtidas serão confidenciais e asseguramos o sigilo sobre sua participação. Os dados não serão divulgados de forma a possibilitar sua identificação. Além disso, as informações coletadas a partir deste conjunto de elementos poderão ser divulgadas em eventos e/ou revistas científicas.

Os riscos relacionados com sua participação são baixos pois dependendo da oclusão, das características do material restaurador e da resposta biológica do paciente, podem ocorrer fraturas dentais, perda prematura da restauração e complicações periodontais (gengiva) ou mesmo perda do elemento dental. A obtenção de resultado estético satisfatório pode exigir diversas consultas e repetições da restauração.

Os benefícios oriundos da sua participação serão diretos e baseiam-se em melhorar a estética do seu sorriso por meio da confecção de uma restauração que mimetiza as características de um dente natural sem alteração de cor.

Ao Sr. (a) será assegurado a assistência integral em qualquer etapa do estudo com acompanhamentos semestrais para realização de acabamento e polimento da restauração de resina composta. O Sr (a) terá acesso aos profissionais responsáveis pela pesquisa para esclarecimento de eventuais dúvidas.

O(s) pesquisador(es) irá(ão) tratar a sua identidade com padrões profissionais de sigilo e todos os dados coletados servirão apenas para fins deste relato de caso. Seu nome e informações que indiquem a sua participação não

Dr. [Assinatura]

serão divulgados sem a sua permissão. O Sr(a) não será identificado(a) em nenhuma publicação do resultado deste estudo.

Qualquer despesa com estudo é de responsabilidade do (s) pesquisador(es). O Sr(a) ou seu acompanhante não terão qualquer gasto, sendo prevista a compensação financeira caso sua participação no relato de caso traga custos com transporte, alimentação, dentre outros.

Em caso de complicações, previstas ou não, relacionadas a esta pesquisa o Sr(a) possui a garantia de indenização diante de eventuais gastos ou prejuízos.

O Sr(a) receberá uma via deste termo onde consta o telefone/e-mail e endereço institucional do pesquisador responsável, podendo tirar suas dúvidas e sua participação, agora ou a qualquer momento no decorrer da pesquisa.

Nome do Pesquisador Responsável: Cristiane Soares Mota

Endereço Institucional: Odontoclínica Central da Marinha, Primeiro Distrito Naval,

Praça Barão de Ladário, I, Centro, CEP 20091-00

Telefone: (21) 2104-6600


E-mail: cristiane.mota@marinha.mil.br


Caso haja dificuldade de contato com o pesquisador, o Sr(a) pode procurar o Comitê de Ética em Pesquisa do Hospital Naval Marcílio Dias, no endereço Rua Cesar Zama, 185, Instituto de Pesquisas Biomédicas - Lins de Vasconcelos Rio de Janeiro, CEP 20725-090, telefone (21) 2599-5450. E-mail: hmmd.cep@marinha.mil.br.

Estou ciente de que poderei retirar o meu consentimento a qualquer momento, antes ou mesmo durante a realização do trabalho, sem necessidade de apresentar justificativas e, também, sem prejuízo ou perda de qualquer benefício que possa ter adquirido.

Declaro que, recebi uma via deste termo e após convenientemente esclarecido e ter entendido o que me foi explicado, estou ciente do inteiro teor deste Termo de Consentimento Livre e Esclarecido e de acordo em participar da pesquisa.

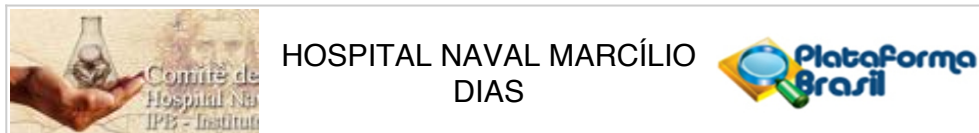
Rio de Janeiro, 09 de janeiro de 2023.


Assinatura do participante da pesquisa ou responsável legal


Assinatura do pesquisador
(carimbo ou nome legível)

Amanda Falcão
Professora Assistente (CD)
CRP 41.26.807

ANEXO B – COMITÊ DE ÉTICA EM PESQUISA (PLATAFORMA BRASIL)



COMPROVANTE DE ENVIO DO PROJETO

DADOS DO PROJETO DE PESQUISA

Título da Pesquisa: Faceta direta de resina composta utilizando pigmentos opacificadores para reabilitação estética anterior de dente escurecido: Relato de caso

Pesquisador: AMANDA FALCÃO DA SILVA

Versão: 2

CAAE: 65341422.5.0000.5256

Instituição Proponente: COMANDO DA MARINHA

DADOS DO COMPROVANTE

Número do Comprovante: 131151/2022

Patrocinador Principal: Financiamento Próprio

Informamos que o projeto Faceta direta de resina composta utilizando pigmentos opacificadores para reabilitação estética anterior de dente escurecido: Relato de caso que tem como pesquisador responsável AMANDA FALCÃO DA SILVA, foi recebido para análise ética no CEP Hospital Naval Marcílio Dias em 21/11/2022 às 20:55.

Endereço: Rua Cezar Zama nº 185
Bairro: Lins de Vasconcelos **CEP:** 20.725-090
UF: RJ **Município:** RIO DE JANEIRO
Telefone: (21)2599-5452 **Fax:** (21)2599-5452 **E-mail:** hnmd.cep@marinha.mil.br

DETALHAR PROJETO DE PESQUISA

DADOS DA VERSÃO DO PROJETO DE PESQUISA

Título da Pesquisa: Faceta direta de resina composta utilizando pigmentos opacificadores para reabilitação estética anterior de dente escurecido: Relato de caso

Pesquisador Responsável: AMANDA FALCÃO DA SILVA

Área Temática:

Versão: 2

CAAE: 65341422.5.0000.5256

Submetido em: 11/01/2023

Instituição Proponente: COMANDO DA MARINHA

Situação da Versão do Projeto: Em Apreciação Ética

Localização atual da Versão do Projeto: Hospital Naval Marcílio Dias

Patrocinador Principal: Financiamento Próprio



Comprovante de Recepção: PB_COMPROVANTE_RECEPCAO_2047004

DOCUMENTOS DO PROJETO DE PESQUISA

- ↳ Versão em Tramitação (PO) - Versão 2
 - ↳ Pendência de Parecer (PO) - Versão 2
 - ↳ Currículo dos Assistentes
 - ↳ Documentos do Projeto
 - ↳ Comprovante de Recepção - Submissão
 - ↳ Declaração de concordância - Submissão
 - ↳ Folha de Rosto - Submissão 2
 - ↳ Informações Básicas do Projeto - Subm
 - ↳ Outros - Submissão 2
 - ↳ Projeto Detalhado / Brochura Investiga
 - ↳ TCLE / Termos de Assentimento / Justif
 - ↳ Apreciação 2 - Hospital Naval Marcílio Dias
 - ↳ Projeto Completo

Tipo de Documento	Situação	Arquivo	Postagem	Ações
-------------------	----------	---------	----------	-------

LISTA DE APRECIÇÕES DO PROJETO

Apreciação ⁺	Pesquisador Responsável ⁺	Versão ⁺	Submissão ⁺	Modificação ⁺	Situação ⁺	Exclusiva do Centro Coord. ⁺	Ações
PO	AMANDA FALCÃO DA SILVA	2	11/01/2023	17/01/2023	Em Apreciação Ética	Não	

HISTÓRICO DE TRÂMITES

Apreciação	Data/Hora	Tipo Trâmite	Versão	Perfil	Origem	Destino	Informações
PO	24/01/2023 14:32:06	Aceleração de Elaboração de Relatoria	2	Coordenador	Hospital Naval Marcílio Dias	Hospital Naval Marcílio Dias	
PO	17/01/2023 09:00:11	Confirmação de Indicação de Relatoria	2	Coordenador	Hospital Naval Marcílio Dias	Hospital Naval Marcílio Dias	
PO	17/01/2023 08:54:11	Indicação de Relatoria	2	Secretária	Hospital Naval Marcílio Dias	Hospital Naval Marcílio Dias	
PO	17/01/2023 08:53:48	Aceleração do PP	2	Secretária	Hospital Naval Marcílio Dias	Hospital Naval Marcílio Dias	
PO	11/01/2023 11:25:59	Submetido para avaliação do CEP	2	Pesquisador Principal	PESQUISADOR	Hospital Naval Marcílio Dias	
PO	20/12/2022 12:56:44	Parecer liberado	1	Coordenador	Hospital Naval Marcílio Dias	PESQUISADOR	
PO	20/12/2022 12:55:42	Parecer do colegiado emitido	1	Coordenador	Hospital Naval Marcílio Dias	Hospital Naval Marcílio Dias	
PO	15/12/2022 18:32:15	Parecer do relator emitido	1	Membro do CEP	Hospital Naval Marcílio Dias	Hospital Naval Marcílio Dias	
PO	01/12/2022 07:57:39	Aceleração de Elaboração de Relatoria	1	Membro do CEP	Hospital Naval Marcílio Dias	Hospital Naval Marcílio Dias	
PO	23/11/2022 09:53:38	Confirmação de Indicação de Relatoria	1	Coordenador	Hospital Naval Marcílio Dias	Hospital Naval Marcílio Dias	

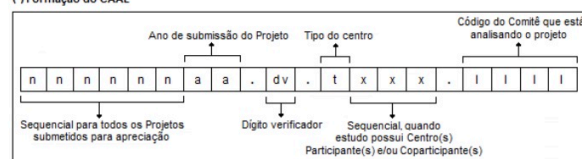
Ocorrência 1 a 10 de 13 registro(s)

LEGENDA:

(*) Apreciação

PO = Projeto Original de Centro Coordenador POP = Projeto Original de Centro Participante POC = Projeto Original de Centro Coparticipante
 E = Emenda de Centro Coordenador Ep = Emenda de Centro Participante Ec = Emenda de Centro Coparticipante
 N = Notificação de Centro Coordenador Np = Notificação de Centro Participante Nc = Notificação de Centro Coparticipante

(*) Formação do CAAE



Voltar



ANEXO C – SUBMISSÃO DO ARTIGO PARA A REVISTA NAVAL DE ODONTOLOGIA



MARINHA DO BRASIL ODONTOCLÍNICA CENTRAL DA MARINHA

Dra. Teresa Cristina Pereira de Oliveira
Editora-Chefe
Revista Naval de Odontologia

Re: Submissão de Artigo

Prezada Dra. Teresa Cristina,

Eu, Cristiane Soares Mota, na qualidade de autor correspondente para o artigo intitulado: **“Faceta direta de resina composta utilizando pigmentos opacificadores para reabilitação estética anterior de dente escurecido: Relato de caso”** da categoria Artigo de Relato de Caso, venho submeter este artigo para avaliação e possível publicação na Revista Naval de Odontologia, destacando a contribuição do estudo para a área e sua relevância científica, com o consequente potencial de citação.

Declaro que não há conflitos de interesse por parte dos autores. Confirmando ainda que os autores transferimos todos os direitos autorais do manuscrito à Revista Naval de Odontologia. Os autores garantem que o artigo é original, que não infringe nos direitos autorais ou qualquer outro direito de propriedade de terceiros, que não foi enviado para a publicação em nenhuma outra revista e que não foi publicado anteriormente. Os Autores confirmam que a versão final do manuscrito foi revisada e aprovada por eles, estando de acordo com o que foi expresso no trabalho, sendo o conteúdo da obra intelectual de inteira e exclusiva responsabilidade deles.

Rio de Janeiro, 13 de outubro de 2022



Amanda Falcão <amandafalcao.fop@gmail.com>

Submissão de Artigo RNO

1 mensagem

Amanda Falcão <amandafalcao.fop@gmail.com>

13 de outubro de 2022 às 19:43

Para: Revista Naval de Odontologia <revista.naval.odontologia@gmail.com>

Cc: cristiane.mota@marinha.mil.br

Cco: crism23@terra.com.br

Prezados,

Na qualidade de autor e em nome do autor correspondente para o artigo intitulado: **"Faceta direta de resina composta utilizando pigmentos opacificadores para reabilitação estética anterior de dente escurecido: Relato de caso"**, venho submeter este artigo para avaliação e possível publicação na Revista Naval de Odontologia.

Em anexo a Carta de Submissão e o Manuscrito.

Respeitosamente,

1T(CD)Amanda Falcão

2 anexos



Carta de Submissão - RNO.pdf
90K



Artigo 1 - Relato de caso - Reabilitação estética anterior de dente escurecido .docx
3037K